PRISE EN CHARGE NON CHIRURGICALE DES CICATRICES PATHOLOGIQUES DU VISAGE ET DU COU

Mémoire de Diplôme inter universitaire de Chirurgie du Visage

Année 2016-2017

Carole BOULZE

Université et Facultés de Médecine de Marseille et de Nice

Responsables scientifiques du D.I.U : Pr P. DESSI (Marseille), Pr J. SANTINI (Nice)

Table des matières

I. Introduction 4

II. Processus de cicatrisation 5

1. Cicatrisation normale 5

Phase de maturation 9

2. Cicatrisation de première et de seconde intention 9

3. Cicatrisation pathologique 10

a. Cicatrisation hypertrophique et chéloïde 10

Caractéristiques cliniques 11

Histopathologie 12

b. La cicatrisation rétractile 15

c. Autres cicatrisations pathologiques 17

III. Evaluation de la cicatrisation et de la cicatrice 18

1. Outils de mesures 18

Souplesse 18

Induration 18

Couleurs 18

Epaisseur 19

Vascularisation 19

Topographie tridimensionnelle 19

2. Echelles d'évaluation subjectives 19

3. Evaluation de la cicatrice 20

IV. Traitement préventif de la cicatrisation pathologique 21

1. Diminution des tensions 21

2. Prise en charge de l'inflammation et pansement 21

3. Autres 22

V. Traitement curatif de la cicatrisation pathologique 23

1. Cicatrices hypertrophiques et chéloïdes : Options thérapeutiques 23

a. Injection intra-lésionnelle de corticoïdes 23

b. Laser 25

Cicatrices hypertrophiques 25

Cicatrices Chéloïdes 26

c. Pressothérapie 28

d. Gel de silicone 30

e. Cryothérapie....31
f. Autres thérapeutiques et thérapeutiques en cours de développement....32
Bléomycine....32
2. Prise en charge des cicatrices atrophiques....34
a. Peeling chimique....35
b. Traitement laser....35
c. Radiofréquence....36
d. Injection d'agents de comblement....36
e. Needling....36
3. Prise en charge des cicatrices dyschromiques....37
VI. Conclusion....38
VII. Annexes....39
VIII. Bibliographie....43

I. Introduction

La peau est une barrière anatomique solide qui isole et protège l'organisme du milieu extérieur. Lorsqu'elle subit une brèche, le processus de cicatrisation se met en route immédiatement dans le but de rétablir les fonctions de protection du revêtement cutané.

La cicatrisation normale s'effectue selon 3 phases successives qui sont très étroitement intriquées pour aboutir au rétablissement d'un épiderme solide, esthétiquement proche de la peau normale.

Chez certains individus présentant des facteurs de risques ou dans certaines conditions environnementales particulières, le phénomène de cicatrisation va s'effectuer de manière aberrante et aboutir à des cicatrisations anormales responsables de préjudices non seulement esthétiques mais également fonctionnels. Les modes de cicatrisations anormales les plus étudiés à ce jour sont les cicatrisations hypertrophiques et chéloïdes. Il existe cependant d'autres modes de cicatrisation pathologique comme la cicatrisation rétractile, la cicatrisation atrophique ou la cicatrisation dyschromique.

Le visage et le cou sont des zones anatomiques pour lesquelles la cicatrisation normale est particulièrement recherchée. Le préjudice esthétique et donc le retentissement social des cicatrices anormales dans cette localisation sont très importants. Le retentissement fonctionnel de ces cicatrices peut mener à une altération de la qualité de vie du patient, particulièrement dans les zones péri-orificielles du visage et les zones de tensions du cou.

La prise en charge débute avec la prévention de ces cicatrisations anormales. Une fois constituées, le traitement peut être chirurgical dans certaines indications, mais la chirurgie présente des limites importantes et des résultats variables.

Les traitements non chirurgicaux sont étudiés depuis de nombreuses années, avec une intensification de la recherche depuis les années 80. Les modalités de ces traitements sont variées : injections intra lésionnelles d'anti inflammatoires, de chimiothérapies locales ou de produit de comblement, pansement siliconé, laser, pressothérapie, traitements topiques… Ces traitements peuvent être appliqués seul, en association entre eux ou en association à la chirurgie.

Le but de ce travail est une mise au point sur les différentes options thérapeutiques non chirurgicales dans la prise en charge des cicatrices pathologiques de la région de la face et du cou.

II. Processus de cicatrisation

1. Cicatrisation normale (1,2)

La peau est une barrière anatomique solide qui isole et protège l'organisme du milieu extérieur. Lorsqu'elle subit une brèche, le processus de cicatrisation met en jeu un grand nombre de types cellulaires.

Le processus de cicatrisation est classiquement décrit selon 3 phases successives (3). Au cours de la phase vasculaire et inflammatoire se créer un caillot de fibrine dans la plaie tandis que des cellules inflammatoires sont recrutées afin d'assurer la détersion de la plaie. La phase proliférative permet la réparation tissulaire dermique et épidermique aboutissant à l'épithélialisation de la plaie. La phase maturation permet le remodelage de la matrice extra cellulaire.

Il faudra bien connaitre le processus de cicatrisation normal afin de comprendre le niveau du dysfonctionnement au cours de la cicatrisation pathologique.

Phase inflammatoire (4)

La phase inflammatoire débute par une étape vasculaire immédiatement après l'effraction cutanée. Les plaquettes jouent un rôle essentiel dans cette phase par agrégation rapide et sécrétion de cytokines, chimiokines et hormones.

Après effraction cutanée, des substances vasoconstrictrices (adrénaline, noradrénaline, prostaglandine, sérotonine et thromboxane) provoquent une vasoconstriction immédiate afin de limiter le saignement et engendrent une pâleur cutanée transitoire péri-lésionnelle. L'exposition du tissu sous endothélial provoque l'agrégation plaquettaire par l'intermédiaire du facteur de Willebrand et la formation d'un caillot. Les plaquettes sont alors activées par les surfaces collagéniques exposées et subissent une dégranulation de nombreux facteurs de croissances comme le « patelet growth factor-4« (PF-4) et le « platelet-derived growth factor » (PDGF), de protéases et d'agents vasoactifs (histamine, sérotonine). Ces chimiokines relarguées par l'activation plaquettaire attirent les cellules de l'inflammation dans la zone d'intérêt, menant à la deuxième phase de cicatrisation.

En plus de l'activation de la fibrine, la thrombine activée par les cascades de la coagulation facilite la migration des cellules inflammatoires sur le site de la lésion en augmentant la

perméabilité vasculaire. Les facteurs et les cellules nécessaires à la cicatrisation migrent du milieu intravasculaire au milieu extravasculaire. A ce stade, le caillot se dissipe suite à l'arrêt des stimuli. Le plasminogène est converti en plasmine, une enzyme puissante qui aide à la lyse cellulaire.

La vasoconstriction initiale dure 10 à 15 minutes. Elle est suivie d'une période de vasodilatation plus longue médiée par l'histamine, les prostaglandines, les quinines et les leucotriènes. Il existe alors une vascularisation accrue permettant le recrutement en quelques heures de cellules de l'inflammation (macrophages, polynucléaires neutrophiles, lymphocytes) nécessaires à la lutte contre l'infection et à la détersion du tissu dévitalisé.

Les neutrophiles prédominent pendant les premières 48 heures suivant la blessure. Ils nettoient le site de la plaie des bactéries et des tissus nécrosés et libèrent des médiateurs inflammatoires et des radicaux libres bactéricides. Ils ne sont pas indispensables dans le processus de cicatrisation et leur absence n'empêche pas la guérison.

Les macrophages sont essentiels à la cicatrisation des plaies. Ils éliminent les débris cellulaires et de bactéries et sécrètent des collagénases et des élastases permettant la destruction des tissus nécrosés. Ils libèrent également le PDGF qui stimule la chimiotaxie et la prolifération des fibroblastes et des cellules musculaires lisses. Enfin, les macrophages sécrètent des substances qui attirent les cellules endothéliales à la plaie et stimulent leur prolifération pour favoriser l'angiogenèse. Les facteurs de croissance issus des macrophages jouent un rôle central dans la formation de nouveaux tissus. Dans les plaies expérimentales rendues monocytopéniques, les étapes de la phase inflammatoire et la formation du tissu de granulation sont altérées et la cicatrisation globale est retardée.

Les lymphocytes T migrent dans la plaie pendant la phase inflammatoire, environ 72 heures après une blessure. La libération cellulaire d'interleukine 1 qui attire les lymphocytes T contribue également à la régulation de la collagénase. Les lymphocytes sécrètent des lymphokines comme le l' « heparin-binding epidermal growth factor » (HBEGF) et le « basic fibroblast growth factor » (BFGF) ainsi que des anticorps et jouent ainsi un rôle dans l'immunité cellulaire.

Phase de prolifération (5)

La formation du tissu de granulation est l'étape majeure de la phase de prolifération. Sa formation débute 3 à 5 jours après l'effraction cutanée. Le tissu de granulation est composé de cellules de l'inflammation, de fibroblastes et d'une néovascularisation au sein d'une matrice de fibronectine, de collagène, de glycoaminoglycanes et de protéoglycanes.

Epithélialisation

L'épithélialisation est la formation d'épithélium sur une surface dénudée. Elle implique la migration des cellules issues des bords de la plaie. Le processus d'épithélialisation débute dans les heures qui suivent la lésion tissulaire. Les plaies secondaires à des incisions chirurgicales avec fermetures sont épithélialisées dans les 24 à 48 heures suivant la suture. Cette couche épithéliale permet l'étanchéité entre la plaie sous-jacente et l'environnement.

Les cellules épidermiques des berges de la plaie subissent des changements structurels qui leurs permettent de se détacher de leurs attaches aux autres cellules épidermiques et à leur membrane basale. Des microfilaments d'actine intracellulaire se forment, permettant aux cellules épidermiques de migrer sur la surface de la plaie. Dans les plaies superficielles (resurfacing au laser, les dermabrasions, les traitements chimiques de peeling), les structures annexes (glandes sébacées, follicules pileux) participent à la l'épithélisation.

Les cellules épidermiques stimulent la production de plasmine en sécrétant des collagénases qui décomposent le collagène et l'activateur du plasminogène. La plasmine favorise la destruction du caillot le long de la voie de la migration des cellules épithéliales. La migration des cellules épithéliales interagit avec une matrice provisoire de fibrine, de fibronectine et de collagène qui favorise l'adhésion des kératinocytes. Lorsque l'épithélialisation est effective, la cellule épidermique prend sa forme définitive avec de nouveaux liens desmosomiques à d'autres cellules épidermiques et hémidesmosomiques à la membrane basale.

Fibrose

Le fibroblaste est un composant essentiel du tissu de granulation par sa production du collagène, de l'élastine, de la fibronectine, des glycosaminoglycanes et des protéases. Les fibroblastes prolifèrent dans la plaie à mesure que le nombre de cellules inflammatoires diminuent. Les fibroblastes cutanés et les cellules mésenchymateuses se différencient pour acquérir des capacités migratoires et contractiles. Les fibroblastes migrent et prolifèrent en réponse à la fibronectine, au PDGF, au « fibroblast growth factor» (FGF), au « transforming growth factor » (TGF) et au C5a. Les $TGF\beta_1$ et $TGF\beta_2$ sont responsables d'une augmentation de la production cellulaire des composants de la matrice extracellulaire ; d'une augmentation de la production d'inhibiteur de l'activateur du plasminogène (PA) aboutissant à une diminution du taux de plasmine ; d'une augmentation des inhibiteurs des métalloprotéases et d'une diminution de l'expression des collagénases et du PA (6).

La synthèse et le dépôt de collagène sont des événements majeurs de la phase proliférative et de la cicatrisation des plaies en général. Le collagène est riche en motifs hydroxylysines et hydroxyprolines, ce qui lui permet la formation de liens solides. L'hydroxylation des résidus de proline et de lysine dépend de la présence d'oxygène, de vitamine C, de fer ferreux et d'α-cétoglutarate. Les carences en oxygène et en vitamine C entraînent un collagène sous-hydroxylé plus fragile.

Le collagène est sécrété dans la matrice extracellulaire sous forme de procollagène. Après transformation, le procollagène forme des filaments, des fibrilles puis des fibres dans un gel matriciel de glycosaminoglycanes, d'acide hyaluronique, de sulfate de chondroïtine, de sulfate de dermatane et de sulfate d'héparine produit par les fibroblastes. La fibre de collagène est pourvue de liens intramoléculaires qui la stabilisent en la rendant extrêmement résistante.
La synthèse du collagène commence environ 3 jours après l'effraction cutanée et peut se poursuivre pendant environ 2-4 semaines. Elle est régulée par la présence de collagénases et d'autres facteurs qui détruisent le collagène à mesure que le nouveau collagène est fabriqué. L'âge, la tension, la pression et le stress affectent et diminuent la production du collagène.
Dans la peau normale, environ 80% du collagène est de type I, les 20% restant sont principalement de type III. En revanche, le collagène de type III est le principal composant du tissu de granulation précoce.

L'élastine présente dans la plaie en plus petites quantités est une protéine structurelle en forme de bobine qui donne des propriétés d'étirement et d'élasticité à la peau.

Angiogenèse

Une bonne vascularisation est essentielle pour soutenir les tissus néoformés. La néoangiogenèse est favorisée :

- Par le « macrophage-derived angiogenic factor » et le BFGF secrétés par le macrophage en réponse à une faible oxygénation des tissus
- par le VEGF sécrété par la cellule épidermique.

A la fin du phénomène de cicatrisation, la vascularisation diminue par apoptose des vaisseaux sanguins en excès.

Contraction

La contraction de la plaie est définie comme le mouvement centripète des bords de la plaie qui facilite la fermeture d'un défect de tissus. Elle débute en même temps que la synthèse du collagène, au maximum 5-15 jours après la blessure. Elle est due à la transformation de certains fibroblastes des berges en myofibroblastes. La contraction permet une diminution de la taille de la plaie, la capacité maximale de contraction est de 0,75 mm / j et dépend du degré de laxité de la peau et de la forme de la plaie.

Phase de maturation

Durant cette phase, il existe un remodelage du collagène grâce aux collagénases et aux métalloprotéinases matricielles qui permettent d'éliminer l'excès de collagène tandis que la synthèse du nouveau collagène se poursuit. Les inhibiteurs tissulaires des métalloprotéinases limitent ces enzymes collagénolytiques, de sorte qu'il existe un équilibre entre formation et élimination de collagène.

Le remodelage permet une réorganisation des fibres de collagène qui se rapprochent. Leurs réticulations entrainent la diminution de l'épaisseur de la cicatrice. Les liaisons transversales de collagène intramoléculaire et intermoléculaire augmentent la résistance à l'écartement de la plaie. La fibronectine disparaît peu à peu, l'acide hyaluronique et les glycosaminoglycanes sont remplacés par des protéoglycanes. Le collagène de type III est remplacé par le collagène de type I. L'eau est résorbée.

L'âge, les forces de tension, la pression influencent la synthèse et l'organisation des molécules de collagène. Néanmoins les cicatrices sont dans tous les cas moins résistantes et moins élastiques que la peau normale, en partie à cause d'un certain déficit en élastine.

2. Cicatrisation de première et de seconde intention (7)

La cicatrisation de première intention est le résultat espéré de la suture chirurgicale. Elle implique une guérison non compliquée de plaies non infectées avec des berges bien affrontées sans dénivellation ni décalage. Les 3 phases sont respectées sans interruption et se succèdent rapidement.

La cicatrisation de seconde intention survient spontanément. L'évolution en trois phases est plus longue. La phase de détersion, inflammatoire et vasculaire dure quelques jours. La phase de réparation tissulaire avec formation du tissu de granulation et épithélialisation dure plusieurs semaines. La dernière phase de maturation et des remodelages dure plusieurs mois. L'angiogenèse et l'épithélialisation sont plus longues et ces plaies seront plus à risque d'infection ou de cicatrisation pathologique.

La cicatrisation dirigée est décidé lorsqu'une perte de substance est non suturable et que le sous-sol est bien vascularisée. Elle peut donner de bons résultats esthétiques pour certaines zones anatomiques sélectionnées. Certains facteurs doivent être pris en compte dans la décision de cicatrisation dirigée, en particulier la pigmentation de la peau environnante et la sous unité esthétique du visage. La pigmentation de la peau environnante est importante car les mélanocytes ne migrent pas vers des plaies cicatrisantes. Ainsi, les zones laissées en cicatrisation dirigée seront souvent hypo pigmentées par rapport au tissu environnant.

3. Cicatrisation pathologique

a. Cicatrisation hypertrophique et chéloïde (8)

Durant la phase de maturation, l'organisation des fibres de collagène conditionne l'aspect final de la cicatrice. La perturbation de ce processus peut mener à une production excessive et anormale de collagène aboutissant à une cicatrice hypertrophique ou chéloïde. Elles peuvent survenir suite à tout type de traumatisme ayant entrainé une plaie cutanée avec mise en route des processus de cicatrisation.

Toutes deux se présentent comme un placard induré, surélevé, irrégulier et peuvent être prurigineuses et douloureuses. La cicatrice chéloïde est caractérisée par un désordre fibroprolifératif siégeant dans le derme réticulaire. Il s'agit d'un processus spécifique à l'être humain qui apparaît lors de la cicatrisation d'une effraction cutanée chez des individus prédisposés.

La cicatrice hypertrophique se différencie de la chéloïde essentiellement par deux caractéristiques: elle reste confinée dans la limite de la plaie initiale sans la dépasser et à tendance à régresser dans le temps.

Elles sont dans la plupart des cas responsables d'un préjudice esthétique avec parfois un retentissement sur la qualité de vie (9).

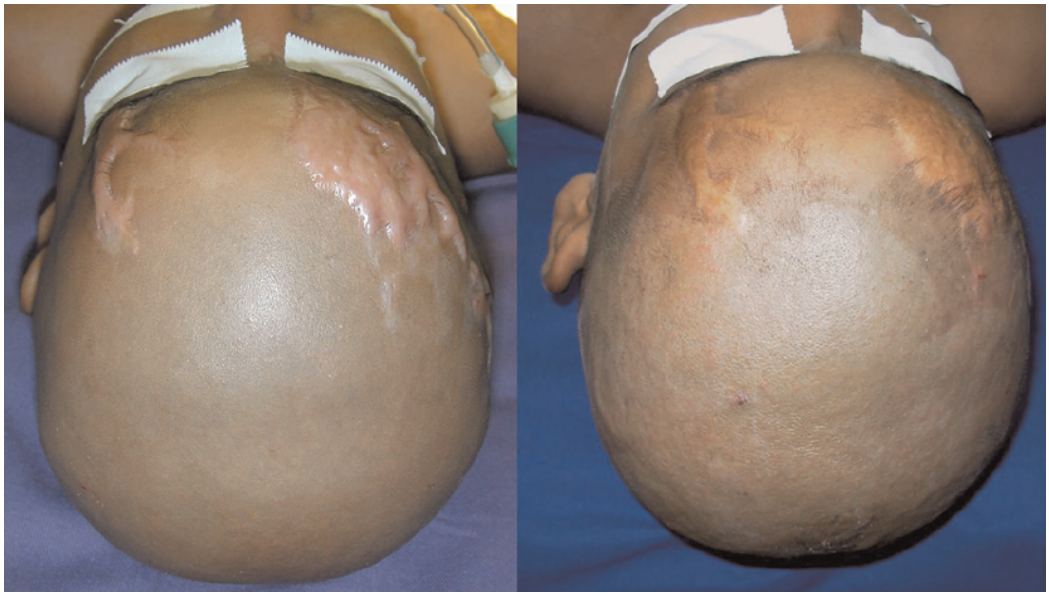

Figure 1 : Régression d'une cicatrice hypertrophique chez un enfant brûlé après quatre ans (A et B). Les cicatrices hypertrophiques sont surélevées mais avec une épaisseur souvent < 4 mm, rouge ou rose, indurée et prurigineux. Elles ne dépassent pas les bords de la plaie et ont tendance à régresser au fil du temps (10).

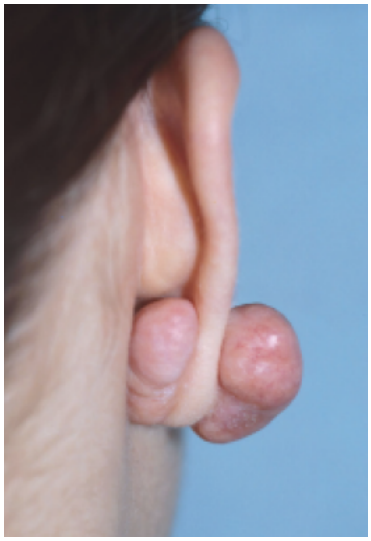

Figure 2 : Cicatrice chéloïde après pearcing du lobe (11).

Caractéristiques cliniques

A l'examen on retrouve une cicatrice surélevée, ferme, aux berges irrégulières multi-nodulaires qui s'étendent au-delà des berges de la lésion initiale. De couleur rouge érythémateuse, brune ou violacée, elles peuvent être le siège de télangiectasies et même d'ulcérations. Elles peuvent se développer plusieurs mois et même années après une

blessure et ne régressent quasiment jamais. Elles continuent d'évoluer pendant plusieurs années. Contrairement à la cicatrice chéloïde, la cicatrice hypertrophique reste confinée dans la limite des berges de la plaie initiale. Elle peut être en relief (classiquement moins de 4mm), apparaît dans les 4 à 8 semaines suivant le début de la cicatrisation et croit sur plusieurs mois avant de régresser (10,12).

Le symptôme le plus fréquemment rapporté au cours de ces cicatrisations pathologiques est le prurit lié à la dégranulation des mastocytes qui libère de l'histamine et d'autres cytokines. Elles peuvent également être douloureuses, hyperhémiques, siège de dysesthésies de contact et de tiraillements, responsables de limitation de mouvement. Elles ont très souvent un impact psychologique très important, surtout dans les localisations de la face et du cou ou elles sont très visibles et difficiles à cacher.

La cicatrice chéloïde est retrouvée plus fréquemment sur des peaux pigmentées (peaux noires et asiatiques) avec une incidence de 4,5% à 16% dans une population à peau noire (10). Elle existe à tous les âges de la vie et on observe un pic de fréquence entre 10 et 30 ans, avec un risque augmenté en période d'activité pituitaire (puberté et grossesse) (13). Les localisations les plus à risque de cicatrisation chéloïde sont le tronc (épaule et région pré-sternale) et la face. Leurs répartitions dans la région de la tête et du cou sont : les oreilles (23%), la face et le cou (16,2%) et le cuir chevelu ((2 ,8%). Les paupières ne sont jamais atteintes (14).

Les facteurs de risques de cicatrisation hypertrophique discutés sont : la peau épaisse, la peau soumise à une forte tension ou la colonisation bactérienne de la cicatrice. Elles sont plus fréquemment retrouvées chez les sujets jeunes et les terrains atopiques. Elles peuvent se localiser sur l'ensemble du corps sans localisation préférentielle. La chimiothérapie, le tabagisme et les statines semblent être des facteurs protecteurs. Cependant, le niveau de preuve des études s'intéressant aux facteurs de risques de cicatrice hypertrophique sont faibles (15,16).

Histopathologie

Les cicatrices chéloïdes sont des formations dermiques, histologiquement bénignes. A faible grossissement, il existe une prolifération conjonctive localisée dans le derme réticulaire (derme profond), bien circonscrite, toujours séparée de l'épiderme par le derme papillaire qui est toujours normal. Il n'existe pas d'annexes cutanées à l'intérieur de la cicatrice, celles-ci sont refoulées à la périphérie. À plus fort grossissement, l'aspect est caractéristique : il comporte de gros faisceaux de collagène épais, hyalinisés, homogènes. Ces faisceaux ne sont pas organisés de façon parallèle à l'épiderme, mais en amas. Il s'y associe de nombreux fibroblastes, des mastocytes et d'autres cellules inflammatoires. La matrice extracellulaire est abondante mais la densité des fibroblastes est moindre que dans les cicatrices

hypertrophiques. Les capillaires sont nombreux. Il y a une absence totale de biréfringence en lumière polarisée ce qui contraste avec le derme normal.

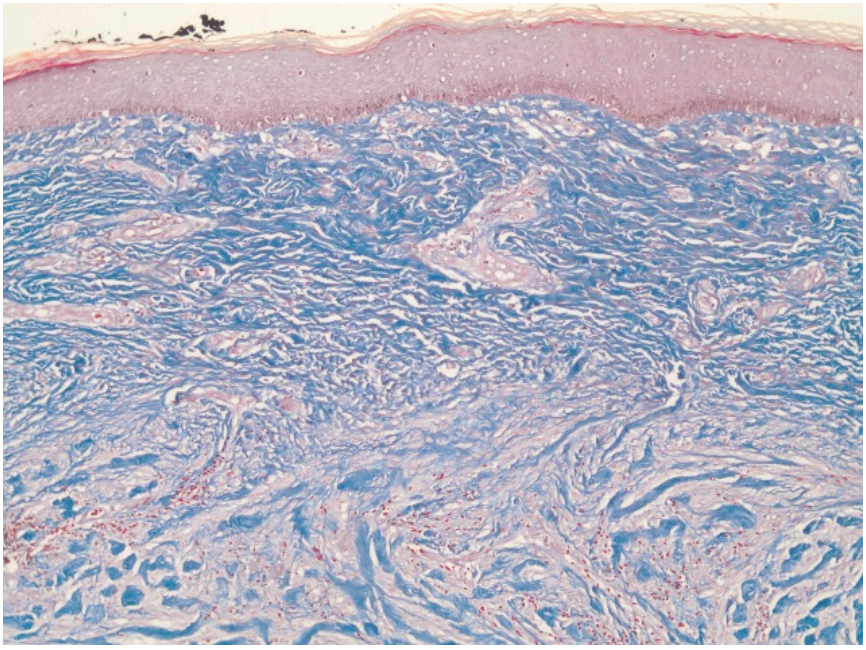

Figure 3 (10): Histologie de la cicatrice chéloïde caractérisée par un tissu fibreux bien différencié et désorganisé se développant habituellement dans la moitié ou les deux tiers supérieurs du derme. Les fibres de collagène de type I et III, sont plus épaisses (grossissement x100)

Cette image typique est différente de celle d'une cicatrice hypertrophique. La cicatrice hypertrophique est bien moins limitée, plus inflammatoire et plus proche de l'épiderme. Elle est surtout dépourvue de gros faisceaux hyalinisés et contient des fibres de collagène plus fines et mieux orientées par rapport à l'épiderme. On note aussi la présence de myofibroblastes, qui sont positifs en cas de marquage avec des anticorps *anti-alpha smooth actine* lors de techniques d'immunoperoxydase alors que ce marquage est négatif dans les cicatrices chéloïdes. Une autre caractéristique des cicatrices hypertrophiques est la présence de structures nodulaires au sein de la cicatrice qui contiennent une forte densité de cellules et de collagène (17).

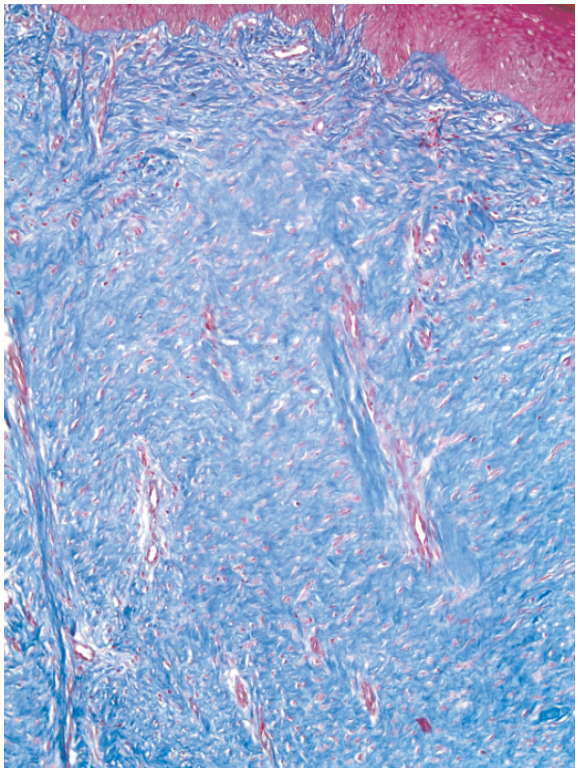

Figure 4 (10): Histologie de la cicatrice hypertrophique : caractérisée par le remplacement du derme papillaire et réticulaire par du tissu cicatriciel avec des néo vaisseaux orientés verticalement. Les fibres de collagènes, majoritairement de type III, sont orientées parallèlement et horizontalement par rapport au derme superficiel (grossissement x100)

Cependant, il est possible d'observer des cicatrices à la fois hypertrophiques et chéloïdes (18). Ceci est probablement observé à un stade précoce de la cicatrisation (avant 18 mois) où la cicatrice d'abord hypertrophique devient chéloïde.

Physiopathologie (8,19)

Les cicatrices chéloïdes et hypertrophiques sont le résultat d'un dérèglement du processus de cicatrisation avec formation en excès de tissu cicatriciel.

Les fibroblastes jouent un rôle majeur dans leur pathogénèse. En effet, au cours de la phase de maturation, le nombre de fibroblaste ne diminue pas comme décrit précédemment dans la cicatrisation normale.

Il existe une réponse anormale aux facteurs de croissance et aux cytokines :

- Hyperproduction de facteurs activateurs des cellules du tissu conjonctif (IGF-1, TGFβ)

- Augmentation de la sensibilité avec un dérèglement de certains facteurs activateurs (TGFβ, PDGF) ;

- Expression de 4 à 5 fois la normale du nombre de récepteurs pour le PDGF entraînant une action synergique avec le TGFβ

- Production diminuée de facteurs inhibiteurs (interféron γ) et sous expression de p53 entrainant la diminution du nombre d'apoptose (20).

Les fibroblastes trop nombreux présentent une production accrue de collagène, de fibronectine, d'élastine et de certains protéoglycanes, ainsi qu'une diminution du taux d'acide hyaluronique dans la matrice extra cellulaire. L'excès de collagène n'est pas seulement lié à un surplus de production mais aussi à un défaut de dégradation. Le collagène est alors présent en quantité très abondante, les fibres de collagène sont plus épaisses, plus sinueuses et sont organisées en volumineux amas.

Bien que le rôle du TGFβ soit prouvé dans le développement des pathologies fibroprolifératives comme les chéloïdes, celui-ci n'explique pas tout et la physiopathologie n'est toujours pas complètement comprise. Étant donné les localisations dans lesquelles se développent préférentiellement ces cicatrices, il est fort probable que la tension cutanée soit un des mécanismes de développement des cicatrices chéloïdes. En effet, la tension sur les berges d'une cicatrice modifie l'alignement des fibres de collagène et favorise l'apparition de cicatrices hypertrophiques et chéloïdes.

Il a été montré que la tension mécanique joue sur la prolifération des fibroblastes et sur la synthèse de collagène (21). Des études in vivo et in vitro ont même montré que la tension et le cisaillement entrainent une augmentation de la production de collagène, influent sur l'architecture et l'orientation du collagène et jouent sur le remodelage dermique (22). La tension cutanée entraîne une stimulation des mécanorécepteurs des fibres sensitives du derme qui relarguent des neuropeptides agissant sur les cellules de la peau (kératinocytes, fibroblastes, cellules endothéliales) (23).

b. La cicatrisation rétractile (24,25)

La rétraction cicatricielle est un phénomène physiologique mais elle peut devenir pathologique lorsqu'elle est excessive. La cicatrice rétractile peut alors être problématique sur le plan esthétique mais surtout sur le plan fonctionnel.

Les facteurs de risques de cicatrice rétractiles sont les cicatrices perpendiculaires à un pli, les cicatrices périorificielles, les cicatrices de brulure et les cicatrices de l'enfant (croissance du squelette supérieure à la croissance de l'enfant). Les brulures peuvent évoluer en

cicatrisation hypertrophique, chéloïde ou rétractiles suivant l'environnement (tension ou non sur les berges de la cicatrice).

Les rétractions sont le résultat de la fibrose des plans superficiels intéressants la peau, le tissu sous-cutané et parfois même les muscles sous-jacents (muscles peauciers). Il se créer un déficit cutané proportionnel à l'importance de la rétraction.

Les rétractions sont essentiellement des brides qui peuvent être de trois types :

• Brides linéaires soulevant de part et d'autre de leur flanc des plages de peau saine ;

• Brides larges en hémi-placards ne laissant subsister qu'une partie cutanée intacte occupant à peu près la moitié de la région ;

• Placards cicatriciels occupant toute la zone rétractée sans aucun territoire normal environnant.

Les cicatrisations rétractiles peuvent également survenir en post opératoire, les zones à risques sont les plis de flexion et les zones périorificielles.

Les cicatrices rétractiles et brides peuvent poser des problèmes fonctionnels majeurs dans les localisations de la face et du cou, principalement dans les zones périorificielles (limitation de l'ouverture buccale avec trouble de l'alimentation, déficit des muscles orbiculaire de l'œil et releveur de la paupière avec pronostic visuel), mais aussi sur les limitations de mouvement lorsqu'elles concernent le cou.

Figure 5 : Cicatrice rétractile en plaque responsable d'un ectropion (26)

La prise en charge de ces cicatrices rétractiles est principalement chirurgicale et ne sera donc pas développée dans ce travail. Des traitements associés de massage et de kinésithérapie

pour améliorer le mouvement sont recommandés. Il est bien sur important de prévenir l'apparition de ce type de cicatrisation lors d'une chirurgie en plaçant les incisions le long des lignes de Langer.

c. Autres cicatrisations pathologiques

Dans les cicatrisations pathologiques, il faudra également citer deux grands types de cicatrices que sont la cicatrice atrophique et la cicatrice dyschromique, hyper ou hypopigmentée.

La cicatrice atrophique peut résulter de n'importe quelle chirurgie ou traumatisme mais est également très souvent retrouvée dans la région de la tête et du cou suite à la cicatrisation d'une acné kystique ou de la varicelle. Le maquillage, les peelings chimiques, l'excision chirurgicale, le comblement sous cutané, la dermabrasion et d'autres modalités ont été décrite pour camoufler ou recadrer ces cicatrices avec succès variable.

A B

Figure 6 : cicatrice atrophique : séquelles de varicelle (A) et post chirurgicale (B)

La dyschromie peut résulter d'une mauvaise cicatrisation avec persistance d'une couleur rouge ou rosée de la zone cicatricielle à distance de la chirurgie. Elle peut également être secondaire à une exposition solaire précoce ou aux différents traitements d'une cicatrice hypertrophique ou chéloïde que nous détaillerons plus loin.

III. Evaluation de la cicatrisation et de la cicatrice (27)

De nombreuses échelles ont été proposées pour qualifier et quantifier la cicatrisation afin d'en prévoir le devenir et de proposer le traitement le plus adapté. L'évaluation d'une cicatrice peut être objective avec des échelles de mesure quantitative, ou subjective avec une évaluation qui dépend de l'observateur. L'évaluation qualitative de la cicatrice pourra être réalisée par le clinicien ou par le patient lui-même.

1. Outils de mesures

Les outils pour mesurer objectivement une cicatrice doivent être non invasifs, précis, reproductibles et les plus simples d'utilisation possible pour faciliter son utilisation en pratique clinique courante. Actuellement, des outils de mesures existent pour certains paramètres tels que la souplesse, l'induration, la couleur, la vascularisation, l'épaisseur et la topographie tridimensionnelle.

Souplesse

Plusieurs outils ont été proposés pour évaluer la souplesse d'une cicatrice, les plus connus étant le pneumatonomètre et le cutomètre.

Le pneumatonomètre utilise la pression pour évaluer la souplesse de la peau grâce à un capteur, une membrane et un système d'air pulsé qui permet d'évaluer la compliance de la peau. Son utilisation a permis de retrouvé une différence significative de compliance cutanée entre différents sites corporels d'un même sujet à peau normale et les mêmes sites sur des sujets à peau normale et à peau brulée.

Le cutomètre est un dispositif d'aspiration non invasif qui peut être utilisé pour une évaluation objective et quantitative de l'élasticité de la peau. Il mesure la viscoélasticité de la peau en analysant sa déformation verticale en réponse à la pression négative de l'aspiration.

Induration

Le duromètre applique une charge d'indentation verticale sur la cicatrice pour mesurer la dureté des tissus. Utilisé comme outils de mesure d'abord dans la sclérodermie puis pour les cicatrices de brulure. Seo et al (28) retrouve dans leur étude en 2016 une forte corrélation entre l'utilisation d'un duromètre et les résultat de l'induration cutanée de l'échelle de Vancouver (VSS).

Couleurs

Certains outils ont été développé afin d'évaluer objectivement la coloration d'une cicatrice comme le Chromamètre, le DermaSpectromètre ou le Mexamètre. Ces dispositifs utilisent

l'analyse spectrophotométrique des couleurs pour calculer un indice mélanique et d'érythème.

Epaisseur

L'épaisseur d'une cicatrice peut être quantifiée par utilisation de scanner à ultrason ou par TUPS (tissue ultrasound palpation system) qui ont démontré leur efficacité malgré la nécessité d'une certaine expérience pratique pour leur utilisation et un coût important.

Reinholz et al (29) propose l'utilisation de la Tomographie en cohérence optique (Optic Coherence Tomographie ou OCT), technique d'imagerie non invasive déjà largement utilisée en ophtalmologie. Elle permet de visualiser les couches très superficielles de la peau (pénétrance d'environs 1 mm) en complément de l'échographie haute résolution, pour un suivi plus fin des cicatrices en cours de traitement.

Vascularisation

L'évaluation microcirculation cutanée peut s'effectuer par Imagerie Laser doppler, développée pour la mesure de la vascularisation des cicatrices de brulure. Il permet l'évaluation initiale de la profondeur de la brulure afin de procéder au schéma thérapeutique le plus adapté. Le laser doppler établit une cartographie couleur de la microcirculation cutanée, essentiellement le flux artériolaire et veinulaire.

Topographie tridimensionnelle

Les systèmes de topographie tridimensionnelle sont séduisants par leurs capacités à capturer les caractéristiques de la surface d'une cicatrice avec une haute définition et une bonne reproductibilité. Certains auteurs comme Taylor et al (30) utilisent ces méthodes pour mesurer le volume des cicatrices chéloïdes et d'évaluer leurs réponses au traitement. Dans leur étude, le classement des cicatrices se fait aussi bien par la mesure de volume de cicatrice scannée que par Echelle Visuelle Analogique avec une corrélation significative entre le volume cicatriciel mesuré et le score cicatriciel. Bien que plus couteuses, ces techniques de mesure objective sont défendues par certains pour leurs utilisations en recherche et pour le suivi de traitement.

Ces instruments de mesure ont démonté leurs fiabilités et leurs reproductibilités dans des études comparatives. Cependant il n'existe à ce jour aucun consensus sur les outils d'évaluation de la cicatrisation les plus appropriés.

2. Echelles d'évaluation subjectives

Les échelles d'évaluation des cicatrices ont pour but de quantifier l'évolution des cicatrices en réponse au traitement entreprit. Dans leur travail, Fearmonti et al retiennent 5 échelles principales : La Vancouver Scar Scale (VSS, annexe 1), la Manchester Scar Scale (MSS, annexe 2), la Patient and Observer Scar Assesment Scale (POSAS, annexe 3), la Visual Analog Scale

(VAS,) et la Stony Brook Scar Evaluation Scale (SBSES, annexe 4). Ces échelles observateurs-dépendantes se basent sur des facteurs tels que la hauteur/épaisseur de la cicatrice, la souplesse, la surface, la texture, la coloration et la vascularisation. Elles sont donc plus performantes pour déterminer les changements d'une même cicatrice plutôt que pour comparer les cicatrices de différents patients.

Le travail de Fearmonti et al (27) propose un tableau comparatif de ces différentes échelles d'évaluation (Annexe 5).

En outre, les auteurs remarquent qu'aucune de ces échelles ne prennent en compte : la proportion de peau cicatricielle par rapport à la surface de peau totale, le désagrément social dû à la cicatrice, le retentissement de la douleur et du prurit sur les activités de vie quotidienne.

3. Evaluation de la cicatrice

Lors de la prise en charge d'une cicatrice, une évaluation initiale rigoureuse est indispensable.
Les caractéristiques cliniques de la lésion doivent être notées, si possible avec des données chiffrées. La lésion doit être décrite le plus précisément possible : taille, épaisseur, souplesse, couleur, existence de télangiectasies, caractère douloureux, existence d'un prurit ou de dysesthésie. Le clinicien peut se servir des échelles d'auto ou d'hétéro évaluation précédemment citées.

La prise de photographies haute résolution est très utile pour le suivi de ces cicatrices, en prenant garde à standardiser la distance de l'appareil photo, l'exposition et l'incidence de la photographie à chaque évaluation.

IV. Traitement préventif de la cicatrisation pathologique

Après une chirurgie ou un traumatisme, la prévention de la cicatrisation pathologique est toujours à prendre en compte, d'autant plus lorsque le sujet présente des risques de mauvaise cicatrisation. Dans le cas d'une chirurgie programmée, les mesures de prévention doivent être initiées avant et au cours de la chirurgie.

1. Diminution des tensions

La cicatrisation hypertrophique semble être plus fréquente lorsque la tension mécanique exercée sur les berges est forte (31). En se basant sur ce postulat, il faudra s'efforcer de diminuer les tensions exercées sur la cicatrice après la chirurgie.

Les cicatrices devront être positionnées parallèlement aux lignes de tension cutanées plutôt que perpendiculairement à elles aussi souvent que possible. Les points de sutures devront être adaptés en force, en nombre et en profondeur à la tension post opératoire prévisible. Dans le cas où la cicatrice est perpendiculaire aux lignes de forces de Langer ou dans des zones de forte traction (région deltoïde et pré sternale), la tension peut être réduite par l'utilisation de bande de maintien post chirurgicale pendant 3 mois (32).

Les injections de toxine botulique utilisées pour diminuer les tensions exercées sur une plaie post chirurgicale semblent également en améliorée le résultat final (33,34).

Pour les patients avec des cicatrices plus étendues comme les cicatrices de brulures, les vêtements de compression sont proposés de manière prophylactique si la guérison prévisible est longue (fermeture en plus de 10-14 jours) ou si des greffes de peau sont nécessaires. Ils peuvent être utilisés dès la fermeture de la cicatrice et que le patient tolère la pression générée par le vêtement (35). Le vêtement doit être porté au minimum 23h sur 24 et ce jusqu'à maturation de la cicatrice. Le niveau de pression nécessaire se situe entre 24 et 40 mmHg. Selon la localisation de la plaie, le vêtement de pression peut parfois être difficile à adapter. Il est souvent couteux car fabriqué sur mesure et doit être remplacé régulièrement, ce qui explique une faible compliance à ce type de prévention (36).

2. Prise en charge de l'inflammation et pansement

L'inflammation contribue à la formation de cicatrices hypertrophiques et devra être minimisée. La prise en charge d'une plaie traumatique accidentelle devra être précoce avec un débridement des tissus nécrosés, un nettoyage, une désinfection appliquée et une fermeture rapide. Si la plaie est chirurgicale, l'état inflammatoire post opératoire peut être

réduit par l'utilisation d'un minimum de matériel étranger prothétique, de fils inertes si possible, et le maintien d'une asepsie rigoureuse.

Les pansements devront être adaptés au type de plaie afin d'assurer une cicatrisation humide sans macération (36,37). Les tissus cicatriciels sont plus perméables à l'évaporation de l'eau que les tissus sains, même après fermeture de l'épiderme, et ceci pendant plus d'un an. Les produits à base de silicone ont pour but de maintenir une bonne hydratation de la plaie en formant une barrière étanche. Ils ont apportés la preuve de leurs efficacités dans la diminution de l'apparition des cicatrices chéloïdes et hypertrophiques dans de nombreuses études. Ils semblent également diminuer la fréquence d'autres effets secondaires liés à la cicatrisation tels que la démangeaison et les douleurs résiduelles (38). Le silicone est proposé sous différentes formes comme des feuilles de gel de silicone, les gels fluides ou des pansements mousses imbibés de silicone. Le gel semble être d'utilisation plus simple et peut être appliqué sur toutes les zones du corps. Le silicone doit être appliqué dès la fermeture de la plaie, à environs deux semaine du traumatisme et sur une période d'au moins 3 mois (39). Le nettoyage de la peau sous-jacente au silicone est essentiel pour éviter toute irritation et éruption cutanée.

3. Autres

Les injections intra lésionnels de corticoïdes peuvent être envisagées de manière préventive dans la prise en charges primaires de brulures sévères ou chez des patients avec des antécédents de cicatrisation chéloïde avec de fort risque de récidive. Les modalités et les effets secondaires de ces traitements sont détaillés plus loin dans ce travail.

D'autres stratégies sont actuellement à l'étude pour la prévention des cicatrices telles que la modification des niveaux de concentration de certaines cytokines inflammatoires telles que le facteur de croissance TGF –β3. L'inhibition de cette cytokine semble apporter de bon résultats dans la diminution de la cicatrisation hypertrophique (40,41).

Des mesures préventives générales supplémentaires sont toujours recommandées quel que soit le type de cicatrice : protection de l'exposition à la lumière du soleil et utilisation continue de crèmes solaires avec un facteur de protection solaire élevé (indice > 50) jusqu'à ce que la cicatrice soit définitive. Plusieurs études randomisées sur animaux et humains ont montré que le rayonnement ultraviolet augmente la pigmentation des cicatrices et détériore leurs aspects cliniques (42).

Dans tous les cas, les cicatrices doivent être réévaluées 4-8 semaines après la chirurgie afin d'envisager une prise en charge adaptée à l'évolution de la cicatrice ou d'arrêter la prise en charge préventive si la cicatrisation est favorable.

V. Traitement curatif de la cicatrisation pathologique

1. Cicatrices hypertrophiques et chéloïdes : Options thérapeutiques

Les options thérapeutiques existantes pour la prise en charge de cicatrices hypertrophiques et chéloïdes sont nombreuses, elles peuvent être proposées de manière isolée ou combinée, et ont démontré des degrés variés d'efficacité. Leurs efficacités mais aussi leurs effets indésirables, leurs couts et leurs disponibilités doivent être pris en compte pour construire un schéma thérapeutique réaliste adapté à chaque patient

a. Injection intra-lésionnelle de corticoïdes

En plus de leurs propriétés anti inflammatoires, les corticoïdes entravent la croissance des fibroblastes, inhibent l'action des alpha-2-macroglobulines et augmentent ainsi la dégradation du collagène. Le Triamcinolone est un glucocorticoïde dont l'activité est 8 fois plus importante que celle de la Prednisone. L'injection intra-lésionnelle d'acétonide Triamcinolone (ILT) réduit de manière significative le volume cicatriciel pour la majorité des patients traités, avec un taux de réponse rapporté supérieur à 50% (43,44).

Les mécanismes d'actions évoqués sont :

- La diminution du taux d'inhibiteur des protéinases (collagénases), entraînant une dégradation du collagène (45)
- La modification des récepteurs aux glucocorticoïdes des fibroblastes, entraînant des modifications de structure du collagène avec modification de l'organisation caractéristique en amas de collagène hyalin (19)

Le produit le plus classiquement utilisé est l'acétonide triamcinolone (Kenacort retard® 40 mg ou 80 mg) à des doses qui dépendent de la surface à traiter et de l'âge du patient. Il est utilisé pur et peut être dilué si la surface à traiter est trop grande. L'injection se fait en intra chéloïdien strict avec une seringue vissée et une aiguille plus ou moins fine en fonction de la dureté de la cicatrice ou à l'aide d'un dispositif à air comprimé (Dermojet®). Le produit doit être injecté strictement dans l'épaisseur de la cicatrice. La dose préconisée est de 10 mg par centimètre linéaire de cicatrice avec des injections toutes les 2 à 6 semaines jusqu'à l'obtention d'une amélioration clinique avec un maximum de 6 injections (46).

Ce traitement peut être combiné à d'autres traitements afin d'en majorer l'efficacité.

Pour les cicatrices chéloïdes de petite taille, les injections intra-lésionnelles de corticoïdes peuvent être associées à l'application d'un gel ou d'un pansement siliconé (37,47). Pour les cicatrices chéloïdes de plus grande taille (>0.5cm), Gold et al (48) recommandent une injection mensuelle de Triamcinolone (0.1mL de 40mg/mL), avec ou sans cryothérapie adjuvente. Si les résultats sont insuffisants après 3-4 mois de traitement, les auteurs recommandent l'association d'injection intra lésionnelles de 5-fluorouracil (5-FU) (0.9mL de 50mg/mL). Plusieurs études ont obtenu de meilleurs résultats cicatriciels par l'utilisation de l'association ITL et 5-FU que par ITL seul, avec notamment moins d'atrophie cutanée et de télangiectasies (49,50). L'efficacité de l'ITL semble être également supérieure lorsqu'elle est associée à la cryothérapie topique (51), à la cryothérapie intra-lésionnelle (52), au traitement laser (53), au traitement par radiofréquence (54) ou à l'exérèse chirurgicale (53).

L'injection post opératoire de corticoïde diminue le risque et la sévérité de la récidive après exérèse chirurgicale de la cicatrice chéloïde ou hypertrophique. Chowdri et al (56) proposent un schéma thérapeutique d'une injection per opératoire d'acétonide de triamcinolone, suivi d'une ITL toutes les semaines pendant 2 à 5 semaines en fonction de l'importance des symptômes, puis tous les mois pendant 4 à 5 mois. Ils obtiennent un taux de récidive < 10 % avec un suivi moyen de 30 mois. Elle est donc recommandée dans les cas d'échec des traitements précédents (57). Les injections répétés sont réalisé en moyenne toutes les 3 à 4 semaines jusqu'à obtention d'un résultat satisfaisant ou apparition d'effets secondaires gênants. La concentration utilisé dépend de la taille de la cicatrice allant de 10-20mg/mL à 40mg/mL (44,57).

Les effets secondaires les plus fréquents de l'ILT sont la douleur et le saignement, ils peuvent être diminués par l'utilisation d'anesthésique local tel que la lidocaïne ou la crème Emla^{R} (58). D'autres effets secondaires plus gênants ont été retrouvé : atrophie cutanée, télangiectasies, hypo ou hyperpigmentation, ulcération (55). Gold et al proposent d'utiliser de faible dose afin de réduire ces effets secondaires (54). En cas de surdosage ou de fréquence d'injection trop importante, une nécrose au point de ponction et des amas crayeux blanchâtres sous-cutanés peuvent apparaitre. Les effets systémiques sont exceptionnels. L'injection est contre-indiquée en cas de lésion surinfectée (46).

Figure 7 : Cicatrice chéloïde post-cervicotomie. Évolution après 2 injections de corticoïdes. On note une atrophie souscutanée après la deuxième injection (46).

b. Laser (59)

De nos jours, les lasers sont utilisés pour améliorer l'esthétique de plusieurs types de cicatrices. Depuis leur introduction pour les cicatrices hypertrophiques et chéloïdes par Apfelberg et al. (60) et Castro et al. (61) dans les années 1980, de nombreux lasers de différentes longueurs d'ondes ont été étudiés. Il est difficile d'évaluer l'efficacité réelle des lasers dans la gestion des cicatrices hypertrophiques et chéloïdes en raison du nombre limité d'études contrôlées et objectives.

Cicatrices hypertrophiques

En 1983, Castro et al. (61) ont constaté que l'irradiation de fibroblastes avec un laser 1060nm neodymium: yttrium – aluminum –Garnet (Nd: YAG) diminuait la production de collagène. Ils ont alors suggéré l'utilisation du laser pour réduire le dépôt de collagène dans les cicatrices hypertrophiques. Cependant, les résultats à long termes de l'utilisation de laser dans leurs études ont montré un niveau élevé de récidive.

Les lasers à colorant pulsé (PDL) étudiés par la suite ont démontré une efficacité sur la texture, la rougeur, la taille et la souplesse des cicatrices et sont largement utilisés de nos jours. Ces lasers PDL se sont très tôt révélés efficaces, non seulement dans le traitement, mais aussi dans la prévention des cicatrices hypertrophiques (62). Nouri et al. (63) ont montré que l'utilisation d'un PDL 585nm le jour de l'ablation des points améliorait la qualité et l'esthétique des cicatrices chirurgicales.

Cicatrices Chéloïdes

Apfelberg et al. (60) ont été les premiers à utiliser des lasers à base d'argon ou de CO2 sur des chéloïdes avec des résultats très décevants. Par la suite, de nombreuses études se sont intéressées aux effets des lasers Nd: YAG et PDL avec des résultats variables mais une meilleure efficacité démontrée globales des lasers PDL. Enfin, plusieurs études ont suggéré que l'association à d'autres modalités thérapeutiques telles que les ILT, la pressothérapie ou les feuilles de gel de silicone augmentait l'efficacité du traitement laser (59) .

Le laser PDL semble également efficace pour la diminution de certains symptômes cliniques liés aux cicatrices chéloïdes. L'amélioration du prurit a été décrite sans certitude sur son mécanisme. L'amélioration de la texture de la peau des cicatrices traitées avec des lasers a été rapportée et résulterait du remodelage du collagène suite au traitement laser. Une amélioration de l'érythème a également été rapportée.

Finalement, deux types de laser sont décrits dans la prise en charge des cicatrices chéloïdes (46) :

- Lasers avec action de destruction tissulaire.

Leur objectif est de détruire la cicatrice chéloïde plus ou moins profondément et sur une surface plus ou moins importante. Il s'agit des lasers « ablatifs » comme par exemple le CO2 10600 nm et le Er:YAG (Yttrium-Aluminium-Grenat) pulsé 2940 nm. Ils peuvent être utilisés comme un moyen de réaliser une véritable « excision » centrale de la cicatrice, sous anesthésie générale. Des pansements sont donc nécessaires pendant plusieurs semaines après le traitement (la plaie étant laissée en cicatrisation dirigée) et les récidives sont très fréquentes. Ils n'ont donc pas d'intérêt par rapport à l'excision chirurgicale qui est suivie de seulement 15 jours de pansements et ont été abandonnés.

Ces lasers peuvent également être utilisés en mode fractionné, qui induit une destruction de la cicatrice très superficielle et en pointillés. Mais étant donnée l'épaisseur importante des cicatrices chéloïdes (plusieurs millimètres, voir centimètres), il semble que cette technique ne soit pas adaptée. Dans tous les cas, la destruction thermique non spécifique de la lésion

par laser utilisé seul est associée à un taux de récidive plus élevé de la cicatrice chéloïde (37).

L'utilisation du laser CO2 dans un but préventif de l'apparition de cicatrice pathologique est en cours d'étude. En 2017, Alberti et al (64) étudie l'effet du laser en préventif de l'apparition d'une cicatrice pathologique : elle compare l'efficacité du laser CO2 fractionnée 10600nm au gel de Silicone en post opératoire immédiat d'une chirurgie avec des résultats en faveur de meilleurs résultats esthétique à 6 mois dans le groupe laser.

- Laser à colorant pulsé (PDL) 585 et 595 nm (8)

Il s'agit d'un laser « vasculaire ». Plusieurs études décrivent une bonne efficacité de ces lasers (65) avec peu de morbidité.
Le mécanisme d'action est une photothermolyse des vaisseaux avec pour effet une amélioration de l'érythème et du prurit. Aux cours de la photothermolyse l'énergie lumineuse émise par le laser vasculaire est absorbée par l'hémoglobine, générant de la chaleur et entraînant une nécrose de la vascularisation. Ce phénomène conduirait à une hypo perfusion et à une hypoxie, entrainant une néocollagénèse, une dissociation des liaisons disulfure du collagène et une réorientation de la fibre de collagène. D'autres données suggère une régulation négative du TGF beta1 par le laser PDL et des perturbations de la cascade de signalisation ERK et p38, augmentant l'apoptose des fibroblastes (66).
Ce laser permet, lorsqu'il est utilisé sur des cicatrices hypertrophiques, une amélioration notable au niveau de la texture, de la couleur ainsi que de la souplesse cicatricielle. Cependant, les longueurs d'ondes du PDL situées entre 585 et 595 nm n'agissent que sur un millimètre d'épaisseur. L'effet est donc minime sur les cicatrices chéloïdes qui sont beaucoup plus épaisses. L'autre limite est l'absorption par la mélanine. En effet, la mélanine est un chromophore cutané qui est en compétition avec l'hémoglobine. L'action du laser PDL est donc atténuée, voir contre-indiquée chez les sujets de phototype élevé, qui sont les plus à risques de cicatrices chéloïdes.

Recommandation pour l'utilisation des lasers PDL (67)

Un nettoyage cutané strict doit être effectué avant toute intervention afin d'éliminer toute trace d'anesthésique topique ou de maquillage pouvant perturber l'absorption cutanée de la lumière du laser.

Le port de lunettes de protection appropriées est obligatoire pour le patient et toute personne présente dans la pièce d'intervention.

Le laser doit être étalonné et les paramètres spécifiques doivent être adaptés pour chaque laser.

En utilisant le laser PDL 585 nm, la durée d'impulsion recommandé est 450 µs, avec une surface de 10 mm et une énergie de 3 à 4 J / cm^2. L'énergie délivrée doit être plus importante si la surface de traitement choisi est plus petite. En revanche, sur des peaux foncées, l'énergie délivrée doit être plus faible. De principe, il est recommandé de débuter le traitement avec une énergie délivrée plus faible et de l'augmenter pour les séances suivante en fonction de la réponse au traitement. Le même modèle géométrique doit être appliqué sur l'ensemble de la cicatrice avec un chevauchement des surfaces de 10%. La répétition des séances peut être envisagée si nécessaire à un intervalle de 4 à 6 semaines.

Le patient doit éviter les traumatismes cutanés et l'exposition solaire dans les suites immédiates du traitement afin de diminuer le risque de modification pigmentaire de la cicatrice. Le nettoyage de la zone traité s'effectue au savon doux. Les patients sont informés des effets secondaires immédiats de sensation de cuisson cutanée et de prurit qui peuvent persister jusqu'à 2 jours après le traitement.

Les effets secondaires les plus fréquents du laser PDL sont :

- Le purpura qui peut persister jusqu'à 10 jours
- L'hyperpigmentation rapportée avec une fréquence de 1 à 24%, plus fréquente sur les peaux foncées
- L'hyper ou l'hypopigmentation transitoire qui peut justifier le report de la séance suivante
- Les phlyctènes et croutes avec la nécessité de maintien d'une bonne hydratation de la zone traitée et l'adaptation des doses d'énergie lors de la séance suivante.

c. Pressothérapie

La pressothérapie est une des plus anciennes modalités de prise en charge des cicatrices chéloïdes et hypertrophiques (68). Elle est admise en tant que modalité standard non invasive pour prévenir et contrôler la survenue d'une cicatrisation pathologique dans la prise en charge des brulures.

Le mécanisme d'action de la compression est toujours mal compris à ce jour mais plusieurs hypothèses sont proposées :

- Action mécanique :
  Diminution de la tension exercée sur les berges de la cicatrice, qui fait partie des facteurs étiologiques de la cicatrisation pathologique. Cette théorie est corroborée par l'étude histologique de tissus traités par pressothérapie. En effet , il existe une

diminution du nombre de cellules intra cicatricielles, une augmentation de l'espace interstitiel et les faisceaux de collagène sont plus lâches (69).

- Action cellulaire (8) :
  Diminution du flux sanguin entrainant une diminution de l'alpha2 macroglobuline et du chondroïtine sulfate et une augmentation secondaire de la dégradation du tissu fibrosé par les collagénase.
  Hypoxie cellulaire entrainant une apoptose de myofibroblastes et une diminution de l'expression de cytokine (TNF alpha et IL-1b)

La pressothérapie est d'autant plus efficace que la cicatrice chéloïde est jeune ou en phase inflammatoire.

Les modalités de la pressothérapie, établit de manière empirique, sont les suivantes :

- Début de la thérapie possible dès la ré-épithélialisation de la plaie
- Pression exercées de 15 à 40 mm Hg appliquée pendant 8 à 24h par jour sur une période de 6 à 12 mois, bien que certaines études suggèrent une perte d'efficacité après 6 mois de traitement (70). L'efficacité semble être directement liée à la durée de compression.
- Application de la compression par port de vêtements compressifs spécifiques, fabriqués sur mesure (non remboursé par la sécurité sociale) ou par attelles (exemple des clips pour lobules d'oreilles)

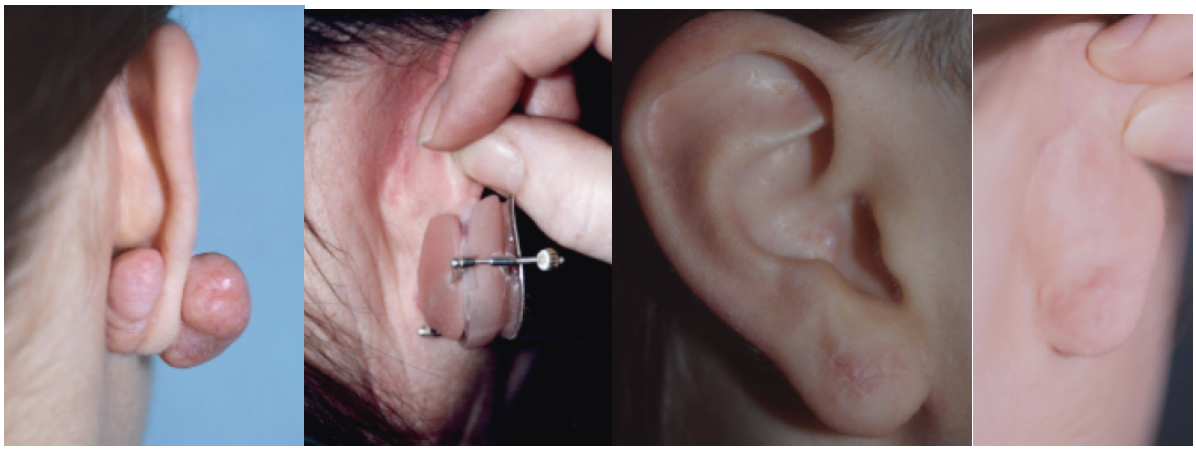

Figure 8 : Cicatrice chéloïde après pearcing du lobe (A) Pressothérapie par port de clips d'oreille pour une cicatrice chéloïde du lobe (B) et resultats 3 ans après traitement par excision et pressothérapie de l'étude de Wolfram et al (C et D) (11)

Les limites de ce traitement sont bien entendues les zones anatomiques pour lesquelles la compression uniforme est difficile. L'absence d'ajustement parfait associé à la compression

constante peut être mal tolérée par le patient et mener à des malaises ou à une mauvaise observance.

Une méta-analyse de six études indépendantes (316 patients au total) a échoué à démontrer l'efficacité du traitement par vêtement de compression pour prévenir ou traiter les cicatrices anormales (71).

La pressothérapie est donc de nos jours utilisée le plus souvent en association à d'autres modalités thérapeutiques comme la corticothérapie et/ou la résection chirurgicale de la cicatrice et/ou l'application de gel de silicone (69).

d. Gel de silicone (39)

Depuis l'introduction de produits de silicone dans les années 1980, de nombreuses études ont démontré leur efficacité dans le traitement et la prévention des cicatrices chéloïdes. Leur utilisation dans ces indications se sont largement répandu (72). L'utilisation de feuilles de silicone a également démontré une efficacité sur la douleur, le prurit et l'hyperémie associés aux cicatrices, une augmentation de la souplesse et une diminution de l'épaisseur de la cicatrice (72).

Les gels de silicone peuvent être utilisés sous la forme de gel liquide (Dermatix1, Kelo-cote1, Cerederm Gel1) ou de plaque appliquée ou collée sur la cicatrice (Cica-care1, Mepi-form1, Cerederm1). La plaque de gel de silicone est un pansement semi-occlusif, souple, auto-adhésif composé de polymère de polydiméthylsiloxone qui se moule facilement aux contours de la plaie quel que soit la zone du corps.

Il est recommandé que les produits siliconés soient mis en place au minimum 12 heures par jour, pendant plusieurs mois (46).

Le mécanisme d'action du silicone serait l'augmentation de l'hydratation cutanée sans modifier de manière significative la pression mécanique, la température ou la pression partielle en oxygène sur le site de la plaie (73). Au lieu de cela, ces pansements créent un environnement hydraté et occlusif qui altère l'activité capillaire et perturbent les signaux provoquant la régénération pathologique et conduit à la stabilisation des mastocytes, inhibant l'inflammation. Sur le plan histologique, le traitement par feuille de silicone engendre une diminution de la production de collagène par les fibroblastes (72).

Le gel de silicone est d'utilisation relativement facile, les effets secondaires (macération cutanée, irritation, rougeur, prurit) ont une incidence faible et sont réversibles à l'arrêt du

traitement. Ces données en font un traitement de choix pour la population pédiatrique ou des patients présentant une mauvaise tolérance aux autres traitements.

e. Cryothérapie

La cryothérapie est un traitement utilisé en routine en dermatologie car il est peu invasif et présente peu de contre-indications. Le traitement par basse température créé des cristaux de glace compromettant l'intégrité cellulaire et entraine la destruction du tissu traité. Cliniquement, il provoque un œdème, une douleur, des phlyctènes et un érythème au niveau de la zone traitée. La cryothérapie peut être utilisée par contact, spray ou injection.

Le traitement des cicatrices chéloïdes par cryothérapie a démontré une efficacité partielle de 51 à 74% (74) et récurrence très variable selon les étude (de 0 à 24% pour Van Leeuwen (75)).

L'utilisation d'une aiguille pour une cryothérapie intra-lésionnelle permet d'obtenir de meilleurs résultats que les 2 autres modalités: diminutions de volume allant de 51 % à 70 %, amélioration symptomatique objective (souplesse, couleur) et subjective (douleur, prurit) (46).

La cryothérapie topique semble également augmenter l'efficacité du traitement par ILT lorsqu'ils sont associés (51).

Une étude récente de Behera et al (76) a comparé l'efficacité du traitement par cryothérapie ou par Laser en complément d'un traitement par ILT pour les cicatrices chéloïdes. Les auteurs ont retrouvé une efficacité supérieure à 50% dans les 2 groupes en termes d'épaisseur, de réduction de volume, avec auto et hétéro évaluation par rapport à l'ILT seul sans différence significative entre les 2 groupes.

Les effets secondaires rapportés sont des dysesthésies temporaires et une hyperpigmentation. Il a également été signalé des cas d'alopécie, d'atrophie, de nécrose du cartilage et d'hypopigmentation parfois permanente imposant la prudence, en particulier chez les personnes à la peau noire (74,75).

f. Autres thérapeutiques et thérapeutiques en cours de développement

5 Fluoro-uracil (5-FU)

Le 5-FU est une chimiothérapie analogue de la pyrimidine. L'injection de 5-FU intra-lésionnel en monothérapie a été utilisé de manière efficace dans le traitement des chéloïdes et des cicatrices hypertrophiques pour la première fois par Fitzpatrick (77).

Son mécanisme d'action est une réaction enzymatique intracellulaire qui convertit le 5-fluorouracile (5-FU) en sa forme active d'analogue de pyrimidine capable d'inhiber la synthèse de l'ADN, ciblant ainsi les cellules qui prolifèrent rapidement. A des concentration basse (1,4—3,5 mg/mL), il induit une apoptose fibroblastique sans nécrose (78).

Seul, le 5-FU est efficace pour traiter les cicatrices hypertrophiques et les petites chéloïdes récemment développées. Il peut être utilisé à la dose de 50 mg/mL en injection intra lésionnelle de 0,05 mL/cm de cicatrice : 1 à 3 injections par semaine sont réalisées jusqu'à l'apparition d'une réponse, puis les injections sont espacées.

Le 5-FU a prouvé son efficacité en monothérapie: il induit une diminution de la taille de la cicatrice et une diminution de l'inflammation responsable des démangeaisons, douleurs, rougeurs (77). Actuellement, le 5-FU est de plus en plus utilisé en association avec d'autres traitements : injections intra lésionnelles de corticoïde (50), association avec les lasers (79), en complément de l'exérèse chirurgicale dans les cicatrices chéloïdes résistantes à l'ILT seule. Ces combinaisons de traitements permettraient de réduire les effets indésirables de chacun tout en conservant leur efficacité.

Les effets secondaires du 5-FU sont relativement fréquents. La douleur et l'hyperpigmentation sont systématiques, les érosions ou ulcérations sont plus rare. Lorsqu'il est utilisé à de fortes concentrations, le 5-FU est également responsable d'effets secondaires systémiques comme l'anémie, la leucopénie et la thrombocytopénie. Il est donc contre indiqué chez la femme enceinte et chez l'immunodéprimé (80).

Bléomycine

Il s'agit d'un antinéoplasique cytostatique ayant une action inhibant la synthèse de d'ADN, d'ARN ou de protéine. La bléomycine inhibe donc la division cellulaire, entraînant une apoptose des fibroblastes. Elle inhibe également TGFb1 diminuant ainsi la synthèse de collagène (12). Plusieurs voies d'administrations ont été décrites: injection intra-lésionnelle, injection par Dermojet et tatouage. À ce jour, aucune étude n'a démontré la supériorité d'une méthode par rapport à une autre.

Utilisée en injections intra lésionnelles la dose recommandé est de 0,1 à 1 mL par séance à une concentration de 1 mg/mL. Les injections sont renouvelées toutes les 4 semaines avec un maximum de 5 séances.

La bléomycine est très efficace sur les symptômes liés à l'inflammation de la cicatrice (rougeur, prurit, douleurs). Elle peut entraîner des effets indésirables locaux à type d'ulcération, d'atrophie dermique, et d'hyperpigmentation (surtout pour les peaux foncées). Aucun effet toxique systémique n'a été rapporté (12,80). Le risque d'effets indésirables systémiques graves (fibrose pulmonaire et hépatotoxicité) est négligeable aux doses utilisées dans le traitement des chéloïdes.

Crème Imiquimod 5% **(8)**

L'imiquimod est un modulateur immunitaire qui stimule les cellules T, améliorant la production locale de cytokines inflammatoires (IL, IFN et TNF-a), ce qui modifie l'expression des gènes associés de l'apoptose et diminue la production de collagène et de glycosaminoglycanes.

Son efficacité dans le traitement des chéloïdes semble être dépendante du site. Plusieurs études rapportent que l'utilisation post-chirurgicale d'imiquimod 5% de crème diminue effectivement la récidive des chéloïdes de l'oreille.

L'imiquimod 5% en crème est une modalité de traitement sûre avec peu d'effets secondaires (hyperpigmentation et douleur modérée, irritation ou érosion superficielle qui se résolvent complètement avec l'arrêt du traitement). Il peut être associé à l'excision des chéloïdes dans des zones à faible tension.

Autres **(46)**

L'interféron (alpha, béta et gamma) est une cytokine antivirale aux propriétés antifibrosantes et antiprolifératives. Elle permet d'augmenter la dégradation du collagène, mais son efficacité dans le traitement des chéloïdes est controversée. Il a été étudié en injections intra lésionnelles seules ou en association à d'autres thérapeutiques (Laser CO2, ITL) avec de meilleurs résultats. Les effets indésirables décrits sont des syndromes pseudo grippaux, des douleurs, un érythème et un œdème au site d'injection.

La toxine botulique A peut être utilisée pour l'amélioration esthétique des cicatrices. Une injection postopératoire immédiate dans les muscles adjacents à la cicatrice permet de réduire les forces de traction par paralysie flasque des muscles striés. L'action dure 3 à 4 mois pendant la phase de cicatrisation. Par ailleurs, il a été montré que la toxine influerait

sur la régulation de l'équilibre entre apoptose cellulaire et la prolifération fibroblastique. Des injections intra lésionnelles de 20 à 140 UI de toxine botulique A espacées d'un mois dans les cicatrices chéloïdes ont été étudiées par plusieurs équipes avec des résultats intéressants : la couleur, la consistance, l'épaisseur auraient été amélioré dès la première injection. Très peu d'effets indésirables ont été rapportés dans ces indications et aucun n'était grave. Elle constitue donc une option à explorer pour le traitement et la prévention des cicatrices chéloïdes (81).

L'interleukine 10 (IL-10) est une cytokine qui diminue les réponses inflammatoires en inhibant IL-6 et IL-8 pro-inflammatoires. L'absence d'IL- 10 entraîne une réponse inflammatoire plus importante par stimulation continue des fibroblastes et dépôt anormal de collagène. Chez le fœtus, la cicatrisation dermique est caractérisée par une très faible inflammation et une restauration ad integrum de l'architecture du derme sans cicatrice: c'est la régénération tissulaire. Ce phénomène serait dû en partie à l'expression plus importante d'IL-10. Les mêmes caractéristiques de cicatrisation ont été retrouvées sur un modèle murin dans lequel l'expression de l'IL- 10 était augmentée. La voie de l'IL-10 constitue donc une piste nouvelle pour le traitement des pathologies de la cicatrisation. Actuellement, des essais de phase 2 sont en cours pour déterminer la dose idéale (efficacité/tolérance).

Le Vérapamil (82) est un antagoniste des canaux calciques qui a été utilisé dans le traitement des cicatrices chéloïdes et hypertrophiques en raison de sa capacité à diminuer la production de la matrice extracellulaire dans les cicatrices L'injection intravasculaire de Vérapamil (2-55 mg/ml, à intervalles réguliers) a déjà été utilisée avec succès dans le passé pour les cicatrices chéloïdes et hypertrophiques. Il a également été utilisé en topique en tant que modulateur de cicatrice. L'efficacité du vérapamil dans la prévention des cicatrisations pathologiques a été étudié à plusieurs reprises avec des résultats satisfaisant, il s'agit cependant d'étude à faible niveau de preuve.

2. Prise en charge des cicatrices atrophiques (83)

Le traitement de la cicatrice atrophique secondaire à l'acné est plus développé dans la littérature que les cicatrices atrophiques d'autres origines. De fait, la cicatrice atrophique secondaire à l'acné a une très forte prévalence avec un impact significatif sur la qualité de vie des patients. La prise en charge de ces patients est principalement dermatologique et de nombreuses options thérapeutiques sont disponibles. Certaines de ces options thérapeutiques développées pour la prise en charge des cicatrices atrophiques de l'acné sont applicables pour les cicatrices atrophiques d'autres étiologies.

a. Peeling chimique

Le peeling chimique consiste à appliquer des topiques cutanés dans le but de détruire les couches les plus superficielles de l'épiderme et de provoquer une nouvelle cicatrisation.

Les peelings peuvent être divisés en quatre classes en fonctions de la profondeur de leur action. Le peeling très superficiel ne détruit que le stratum corneum sans provoquer de cicatrisation en dessous du statum granulosum (acide Glycolique de 30% à 50%, appliquée brièvement 1 à 2 minutes). Le peeling superficiel détruit une partie ou tout l'épiderme jusqu'à la couche basale (Acide glycolique de 50 à 70%, appliquée 2 à 20 minutes). Le peeling de profondeur moyenne détruit une partie du derme papillaire (Acide glycolique 70% appliquée 3 à 30 minutes). Le peeling profond détruit la couche épidermique, le derme papillaire et s'étend jusqu'au derme réticulaire (Phenol 88%). Le peeling profond est le plus efficace pour stimuler la synthèse de nouveau collagène mais sa toxicité est importante. Le phenol peut provoquer des arythmies cardiaques et il est donc nécessaire de mettre en place un monitoring cardiaque et une sédation au cours de la procédure.

b. Traitement laser

Le laser a également été développé dans le traitement des cicatrices atrophiques, qu'il soit ablatif ou non ablatif.

Le laser CO2 surfaçant vaporise les tissus sur une profondeur de 20 à 60 mcm avec nécrose des tissus sur 20-50mcm de plus. Il induit une réponse cellulaire de cicatrisation et une ré-épithélialisation en 5-7 jours avec un érythème pouvant persister plusieurs mois. Les effets secondaires décrits sont principalement la dyschromie et l'infection. Le laser Er-YAG 2940nm est plus sélectif sur l'eau grâce à sa plus faible longueur d'onde. Il a une action plus superficielle, la ré-épithélialisation survient en 5-7 jours avec de moindres effets secondaires.

Les lasers non ablatifs comme le laser nd : YAG ou le laser diode agissent directement en profondeurs sans détruire les couches les plus superficielles de la peau. Ils stimulent l'inflammation, l'activation fibroblastique, la synthèse de collagène et le remodelage du derme. Ce type de traitement laser nécessite plus de séances mais diminue le risque d'infection et de cicatrisation dyschromique.

c. Radiofréquence (RF)

La radiofréquence est un rayonnement électromagnétique non ionisant avec une plage de fréquence comprise entre 3 et 300 GHz. Avec le dispositif RF bipolaire fractionné, le courant de RF traverse la peau entre les 2 électrodes. Il génère un courant thermique profond fractionné dans la région de l'électrode qui provoque une réponse inflammatoire, stimulant le remodelage du collagène dermique.

d. Injection d'agents de comblement

La graisse constitue un matériel idéal puisqu'elle est peu couteuse, facilement accessible, et ne génère pas de réaction allergique ou de rejet. Elle est injectée en plusieurs fois en sous cutané et se revascularise rapidement. Les résultats maximum sont obtenus en 3 mois environs.

D'autre fillers volumisants comme l'hydroxyapatite de calcium ou l'acide poly-L-lactique ont été décrit dans le traitement des cicatrices atrophiques d'acné pour diminuer la dépression cutanée et améliorer l'effet esthétique de la cicatrice.

e. Needling

Le needling, également appelé « thérapie par induction de collagène » ou « dermabrasion à l'aiguille » est une technique utilisant un dispositif roulant clouté de centaines d'aiguilles, qui créent des milliers de microponction dans le derme papillaire. L'application du dispositif se poursuit habituellement jusqu'à l'apparition d'une ecchymose. Il déclenche la cascade complexe de facteurs de croissance qui aboutit à la production de collagène. Les résultats sont observés après six semaines, mais la texture de la peau continue à s'améliorer pendant environs 12 mois.

Cette technique présente de nombreux avantages par rapport aux autres procédures de resurfaçage. Elle est applicable à tous les types de peaux et présente un plus faible risque d'hyperpigmentation que le laser, le peeling chimique ou à la dermabrasion. De plus, elle n'entraîne pas de démarcation entre la peau traitée et la peau non traitée. Enfin, la période de récupération de 2 à 3 jours est significativement plus courte que les autres procédures de resurfaçage.

3. Prise en charge des cicatrices dyschromiques (84)

Les cicatrices dyschromiques ont longtemps été traité par peeling cutané ou azote liquide mais ces traitements se sont effacés avec le développement des traitements lasers. Les lasers et lumières polychromatiques à visée dépigmentant sont dorénavant d'usage fréquent en dermatologie. La lumière émise par ces lasers est absorbée par un chromophore endogène (eumélanine ou phéomélanine) ou exogène (pigment d'hémosidérine secondaire à la fragmentation globulaire).

Le laser le plus récemment développé est le laser Q switched (QS). Son mécanisme consiste à fragmenter les pigments mélaniques en petites particules qui sont éliminé par le macrophage.

Le refroidissement épidermique est important dans tous les cas pour diminuer les effets secondaires et la douleur engendrée par l'effet thermique (lumières polychromatiques) ou photochimique (laser QS). Une préparation par un topique local (crème anesthésiante à la lidocaïne et pilocarpine) est parfois souhaitable.

VI. Conclusion

La prise en charge des cicatrices pathologiques est donc multimodale.

Elle débute par la prévention d'une cicatrisation anormale en minimisant les facteurs de risque autant que possible, d'autant plus lorsqu'il s'agit d'une cicatrice chirurgicale. Il faudra alors diminuer au maximum les tensions exercées sur les berges de la cicatrice en plaçant les incisions dans les zones de moindre tension, parallèles aux lignes de Langer. L'inflammation devra être contrôlée en évitant autant que possible l'utilisation de matériel prothétique et en appliquant un protocole de pansement adapté. Lorsque le risque de cicatrisation anormale est malgré tout élevé, l'application d'un traitement préventif devra être discutée afin de guider la cicatrisation.

Les modalités de prise en charge de cicatrices pathologiques constituées dépendent du type de cicatrice. La cicatrice doit être évaluée de manière objective, la prise de photographies tout au long de la prise en charge est alors très utile.

Les cicatrices hypertrophiques et chéloïdes sont fréquentes et responsables d'une altération de la qualité de vie des patients. La prise en charge doit être adaptée non seulement à la cicatrice (localisation, taille, symptômes associés…) mais aussi au patient, à sa motivation et à l'observance prévisible aux différents traitements disponibles. Les injections intra lésionnelles de corticoïdes, le laser, la pressothérapie, les produits siliconés, la cryothérapie sont les traitements les plus largement développés dans cette indication et pourront être associés entre eux ou à un traitement chirurgical. D'autres thérapeutiques prometteuses sont en cours de développement pour améliorer leur prise en charge qui reste un défi majeur à ce jour.

VII. Annexes

Annexe 1 : Vancouver Scar Scale

	SCAR CHARACTERISTIC	SCORE
VASCULARITY	Normal	0
	Pink	1
	Red	2
	Purpule	3
PIGMENTATION	Normal	0
	Hypopigmentation	1
	Hyperpigmentation	2
PLIABILITY	Normal	0
	Supple	1
	Yielding	2
	Firm	3
	Ropes	4
	Constrcture	5
HEIGHT	Flat	0
	<2mm	1
	2-5mm	2
	>5mm	3
	Total score	13

Annexe 2: Manchester Scar Scale

Visual Analog Scale

Color	Perfect	**1**
	Slight mismatch	2
	Obvious mismatch	3
	Gross mismatch	4
Matte vs shiny	Matte	1
	Shiny	2
Contour	Flush with surrounding skin	1
	Slightly proud/Indented	2
	Hypertrophic	3
	Keloid	4
Distortion	None	1
	Mild	2
	Moderate	3
	Severe	4
Texture	Normal	1
	Just palpable	2
	Firm	3
	Hard	4

Annexe 3 : Patient and Observer Scar Assessment Scale

NORMAL SKIN	**OBSERVER COMPONENT**	
	1 2 3 4 5 6 7 8 9 10	**Worst scar imaginable**
VASCULARIZATION		
PIGMENTATION		_Hypo
		_Mix
		_Hyper
THIKNESS		
RELIEF		
PLIABILITY		
	Patient component	
No, no complaints	1 2 3 4 5 6 7 8 9 10	Yes, worst imaginable
Is it scarpainful ?		
Is it Scratching ?		
No, as normal skin	1 2 3 4 5 6 7 8 9 10	Yes, very different
Is the color of the scar different		
Is the scarmore stiff		
Is the thickness of the scar different?		
Is the scar irregular?		

Annexe 4: Stony Brook Scar Evaluation Scale

	Scar category	**Points**
Width	> 2mm	0
	≤ 2 mm	1
Height	Elevated/depressed in relation to surrounding skin	0
	Flat	1
Color	Darker than surrounding skin	0
	Same color or lighter than surrounding skin	1
Hatch marks/Suture marks	Present	0
	Absent	1
Overall appearance	Poor	0
	Good	1

Annexe 5: Tableau comparatif de ces différentes échelles d'évaluation par Fearmonti et al (27)

ECHELLE	SCORE	PARAMETRES ANALYSES	FAIBLESSES	AVANTAGES
VANCOUVER SCAR SCALE (VSS)	0-13	Vascularisation Hauteur/épaisseur Souplesse Coloration	Impressions du patient manquantes Echelle de coloration difficilement applicable aux cicatrices larges ou hétérogènes Erreurs opérateurs dépendantes Douleurs et prurit non pris en compte	Largement utilisée dans la littérature pour le suivi des cicatrices de brulure
VISUAL ANALOG SCALE WITH SCAR RANKING (VSS)	0-100 Excellent à mediocre	Vascularisation Coloration Acceptabilité Appréciation de l'observateur ET somme des scores individuels	Echelle basée sur des photos sans évaluation par le patient	Plus simple que la VSS Évaluation de la fiabilité intra et inter-épreuve plus facile à réaliser
PATIENT AND OBSERVER SCAR ASSESSMENT SCALE	5 -50	VSS avec en plus : - surface de la cicatrice - Evaluation par le patient de la douleur, de la démangeaison, de la couleur, de la rigidité, de l'épaisseur, du relief	Les éléments pris en compte peuvent ne pas retranscrire la perception et le vécu du patient	Centrée sur la sévérité de la cicatrice du point de vue du praticien mais aussi du patient
MANCHESTER SCAR SCALE (MSS)	5 (meilleur) – 18 (pire)	VAS avec en plus : Coloration, texture de la peau, lien avec les tissus environnent, texture, marges, taille, caractère multiple	Evaluation et pondération des items arbitraire	Applicable à une large gamme de cicatrice Utilisation d'items relatifs à la signification clinique en plus des mesures physiques seules
STONY BROOK SCAR EVALUATION SCALE (SBSES)	0 (pire) - 5 (meilleur)	VAS avec en plus: Hauteur, coloration, présence de marque de suture ou d'agrafe	Echelle basée sur des photos qui ne prend pas en compte l'évaluation du patient Inadaptée pour le suivi prolongé de cicatrice	Spécialement développée pour évaluer l'aspect à court terme de la plaie réparée

VIII. Bibliographie

1. Beldon P. Basic science of wound healing. Surg Oxf. sept 2010;28(9):409-12.

2. Mustoe TA, Gurjala A. The role of the epidermis and the mechanism of action of occlusive dressings in scarring. Wound Repair Regen Off Publ Wound Heal Soc Eur Tissue Repair Soc. sept 2011;19 Suppl 1:s16-21.

3. Broughton G, Janis JE, Attinger CE. The basic science of wound healing. Plast Reconstr Surg. juin 2006;117(7 Suppl):12S-34S.

4. Verhamme P, Hoylaerts MF. Hemostasis and inflammation: two of a kind? Thromb J. 18 nov 2009;7:15.

5. Berry DP, Harding KG, Stanton MR, Jasani B, Ehrlich HP. Human wound contraction: collagen organization, fibroblasts, and myofibroblasts. Plast Reconstr Surg. juill 1998;102(1):124-131; discussion 132-134.

6. Tuan TL, Nichter LS. The molecular basis of keloid and hypertrophic scar formation. Mol Med Today. janv 1998;4(1):19-24.

7. Bessede JP. Plaies, cicatrices et cicatrisation. In: Chirurgie plastique et esthétique de la face et du cou. 2011.

8. Trace AP, Enos CW, Mantel A, Harvey VM. Keloids and Hypertrophic Scars: A Spectrum of Clinical Challenges. Am J Clin Dermatol. juin 2016;17(3):201-23.

9. Bock O, Schmid-Ott G, Malewski P, Mrowietz U. Quality of life of patients with keloid and hypertrophic scarring. Arch Dermatol Res. avr 2006;297(10):433-8.

10. Rabello FB, Souza CD, Farina Júnior JA. Update on hypertrophic scar treatment. Clin Sao Paulo Braz. août 2014;69(8):565-73.

11. Wolfram D, Tzankov A, Pülzl P, Piza-Katzer H. Hypertrophic scars and keloids--a review of their pathophysiology, risk factors, and therapeutic management. Dermatol Surg Off Publ Am Soc Dermatol Surg Al. févr 2009;35(2):171-81.

12. Gauglitz GG, Korting HC, Pavicic T, Ruzicka T, Jeschke MG. Hypertrophic scarring and keloids: pathomechanisms and current and emerging treatment strategies. Mol Med Camb Mass. févr 2011;17(1-2):113-25.

13. Philandrianos C, Kerfant N, Jaloux C, Martinet L, Bertrand B, Casanova D. [Keloid scars (part I): Clinical presentation, epidemiology, histology and pathogenesis]. Ann Chir Plast Esthet. avr 2016;61(2):128-35.

14. Bayat A, Arscott G, Ollier WER, Ferguson MWJ, Mc Grouther DA. Description of site-

specific morphology of keloid phenotypes in an Afrocaribbean population. Br J Plast Surg. mars 2004;57(2):122-33.

15. Butzelaar L, Ulrich MMW, Mink van der Molen AB, Niessen FB, Beelen RHJ. Currently known risk factors for hypertrophic skin scarring: A review. J Plast Reconstr Aesthetic Surg JPRAS. févr 2016;69(2):163-9.

16. Butzelaar L, Soykan EA, Galindo Garre F, Beelen RHJ, Ulrich MM, Niessen FB, et al. Going into surgery: Risk factors for hypertrophic scarring. Wound Repair Regen Off Publ Wound Heal Soc Eur Tissue Repair Soc. août 2015;23(4):531-7.

17. Ehrlich HP, Desmoulière A, Diegelmann RF, Cohen IK, Compton CC, Garner WL, et al. Morphological and immunochemical differences between keloid and hypertrophic scar. Am J Pathol. juill 1994;145(1):105-13.

18. Carmassi M, Eraud J, Gonelli D, Magalon G, Andrac Meyer L. [Keloid scars: a case series study]. Ann Pathol. avr 2015;35(2):148-53.

19. Al-Attar A, Mess S, Thomassen JM, Kauffman CL, Davison SP. Keloid pathogenesis and treatment. Plast Reconstr Surg. janv 2006;117(1):286-300.

20. Sayah DN, Soo C, Shaw WW, Watson J, Messadi D, Longaker MT, et al. Downregulation of apoptosis-related genes in keloid tissues. J Surg Res. déc 1999;87(2):209-16.

21. Curtis AS, Seehar GM. The control of cell division by tension or diffusion. Nature. 6 juill 1978;274(5666):52-3.

22. Brody GS, Peng ST, Landel RF. The etiology of hypertrophic scar contracture: another view. Plast Reconstr Surg. mai 1981;67(5):673-84.

23. Agha R, Ogawa R, Pietramaggiori G, Orgill DP. A review of the role of mechanical forces in cutaneous wound healing. J Surg Res. déc 2011;171(2):700-8.

24. Costagliola M. [General principles of burn reconstruction]. Ann Chir Plast Esthet. oct 2011;56(5):354-7.

25. G. Magalon, J. Bardot, D. Casanova. Prise en charge des cicatrices de l'enfant. J ped et puer. 2002;

26. Pr Pelissier P P. La cicatrisation pathologique (http://www.e-plastic.fr/pdf/plaies/cicatrisationpathologique.pdf) [Internet]. Disponible sur: http://www.e-plastic.fr/pdf/plaies/cicatrisationpathologique.pdf

27. Fearmonti R, Bond J, Erdmann D, Levinson H. A review of scar scales and scar measuring devices. Eplasty. 21 juin 2010;10:e43.

28. Seo SR, Kang NO, Yoon MS, Lee HJ, Kim DH. Measurements of scar properties by SkinFibroMeter(®) , SkinGlossMeter(®) , and Mexameter(®) and comparison with Vancouver Scar Scale. Skin Res Technol Off J Int Soc Bioeng Skin ISBS Int Soc Digit Imaging Skin ISDIS Int Soc Skin Imaging ISSI. 30 oct 2016;

29. Reinholz M, Schwaiger H, Poetschke J, Epple A, Ruzicka T, Von Braunmühl T, et al. Objective and subjective treatment evaluation of scars using optical coherence tomography, sonography, photography, and standardised questionnaires. Eur J Dermatol EJD. 1 déc 2016;26(6):599-608.

30. Taylor B, McGrouther DA, Bayat A. Use of a non-contact 3D digitiser to measure the volume of keloid scars: a useful tool for scar assessment. J Plast Reconstr Aesthetic Surg JPRAS. 2007;60(1):87-94.

31. Aarabi S, Bhatt KA, Shi Y, Paterno J, Chang EI, Loh SA, et al. Mechanical load initiates hypertrophic scar formation through decreased cellular apoptosis. FASEB J Off Publ Fed Am Soc Exp Biol. oct 2007;21(12):3250-61.

32. Reiffel RS. Prevention of hypertrophic scars by long-term paper tape application. Plast Reconstr Surg. déc 1995;96(7):1715-8.

33. Gassner HG, Sherris DA, Otley CC. Treatment of facial wounds with botulinum toxin A improves cosmetic outcome in primates. Plast Reconstr Surg. mai 2000;105(6):1948-1953; discussion 1954-1955.

34. Jablonka EM, Sherris DA, Gassner HG. Botulinum toxin to minimize facial scarring. Facial Plast Surg FPS. oct 2012;28(5):525-35.

35. Engrav LH, Heimbach DM, Rivara FP, Moore ML, Wang J, Carrougher GJ, et al. 12-Year within-wound study of the effectiveness of custom pressure garment therapy. Burns J Int Soc Burn Inj. nov 2010;36(7):975-83.

36. Bloemen MCT, van der Veer WM, Ulrich MMW, van Zuijlen PPM, Niessen FB, Middelkoop E. Prevention and curative management of hypertrophic scar formation. Burns J Int Soc Burn Inj. juin 2009;35(4):463-75.

37. Mustoe TA, Cooter RD, Gold MH, Hobbs FDR, Ramelet A-A, Shakespeare PG, et al. International clinical recommendations on scar management. Plast Reconstr Surg. août 2002;110(2):560-71.

38. Monstrey S, Middelkoop E, Vranckx JJ, Bassetto F, Ziegler UE, Meaume S, et al. Updated scar management practical guidelines: non-invasive and invasive measures. J Plast Reconstr Aesthetic Surg JPRAS. août 2014;67(8):1017-25.

39. Mustoe TA. Evolution of silicone therapy and mechanism of action in scar management. Aesthetic Plast Surg. janv 2008;32(1):82-92.

40. Ferguson MWJ, Duncan J, Bond J, Bush J, Durani P, So K, et al. Prophylactic administration of avotermin for improvement of skin scarring: three double-blind, placebo-controlled, phase I/II studies. Lancet Lond Engl. 11 avr 2009;373(9671):1264-74.

41. Wang X, Gao Z, Wu X, Zhang W, Zhou G, Liu W. Inhibitory effect of TGF-β peptide antagonist on the fibrotic phenotype of human hypertrophic scar fibroblasts. Pharm Biol. juill 2016;54(7):1189-97.

42. Due E, Rossen K, Sorensen LT, Kliem A, Karlsmark T, Haedersdal M. Effect of UV irradiation on cutaneous cicatrices: a randomized, controlled trial with clinical, skin reflectance, histological, immunohistochemical and biochemical evaluations. Acta Derm Venereol. 2007;87(1):27-32.

43. Niessen FB, Spauwen PH, Schalkwijk J, Kon M. On the nature of hypertrophic scars and keloids: a review. Plast Reconstr Surg. oct 1999;104(5):1435-58.

44. Ardehali B, Nouraei SAR, Van Dam H, Dex E, Wood S, Nduka C. Objective assessment of keloid scars with three-dimensional imaging: quantifying response to intralesional steroid therapy. Plast Reconstr Surg. févr 2007;119(2):556-61.

45. Rockwell WB, Cohen IK, Ehrlich HP. Keloids and hypertrophic scars: a comprehensive review. Plast Reconstr Surg. nov 1989;84(5):827-37.

46. Jaloux C, Bertrand B, Degardin N, Casanova D, Kerfant N, Philandrianos C. [Keloid scars (part II): Treatment and prevention]. Ann Chir Plast Esthet. févr 2017;62(1):87-96.

47. Gold MH, McGuire M, Mustoe TA, Pusic A, Sachdev M, Waibel J, et al. Updated international clinical recommendations on scar management: part 2--algorithms for scar prevention and treatment. Dermatol Surg Off Publ Am Soc Dermatol Surg Al. août 2014;40(8):825-31.

48. Gold MH, Berman B, Clementoni MT, Gauglitz GG, Nahai F, Murcia C. Updated international clinical recommendations on scar management: part 1--evaluating the evidence. Dermatol Surg Off Publ Am Soc Dermatol Surg Al. août 2014;40(8):817-24.

49. Darougheh A, Asilian A, Shariati F. Intralesional triamcinolone alone or in combination with 5-fluorouracil for the treatment of keloid and hypertrophic scars. Clin Exp Dermatol. mars 2009;34(2):219-23.

50. Khan MA, Bashir MM, Khan FA. Intralesional triamcinolone alone and in combination with 5-fluorouracil for the treatment of keloid and hypertrophic scars. JPMA J Pak Med Assoc. sept 2014;64(9):1003-7.

51. Sharma S, Bhanot A, Kaur A, Dewan SP. Role of liquid nitrogen alone compared with combination of liquid nitrogen and intralesional triamcinolone acetonide in treatment of small keloids. J Cosmet Dermatol. déc 2007;6(4):258-61.

52. Weshahy AH, Abdel Hay R. Intralesional cryosurgery and intralesional steroid injection: a good combination therapy for treatment of keloids and hypertrophic scars. Dermatol Ther. juin 2012;25(3):273-6.

53. Oliaei S, Nelson JS, Fitzpatrick R, Wong BJF. Laser treatment of scars. Facial Plast Surg FPS. oct 2012;28(5):518-24.

54. Weshay AH, Abdel Hay RM, Sayed K, El Hawary MS, Nour-Edin F. Combination of radiofrequency and intralesional steroids in the treatment of keloids: a pilot study. Dermatol Surg Off Publ Am Soc Dermatol Surg Al. juin 2015;41(6):731-5.

55. Amici J-M. [Early hypertrophic scar after surgery on the nasal region: value of long-acting corticosteroid injections]. Ann Dermatol Venereol. janv 2014;141(1):7-13.

56. Chowdri NA, Masarat M, Mattoo A, Darzi MA. Keloids and hypertrophic scars: results with intraoperative and serial postoperative corticosteroid injection therapy. Aust N Z J Surg. sept 1999;69(9):655-9.

57. Gupta S, Sharma VK. Standard guidelines of care: Keloids and hypertrophic scars. Indian J Dermatol Venereol Leprol. févr 2011;77(1):94-100.

58. Juckett G, Hartman-Adams H. Management of keloids and hypertrophic scars. Am Fam Physician. 1 août 2009;80(3):253-60.

59. Bouzari N, Davis SC, Nouri K. Laser treatment of keloids and hypertrophic scars. Int J Dermatol. janv 2007;46(1):80-8.

60. Apfelberg DB, Maser MR, Lash H, White D, Weston J. Preliminary results of argon and carbon dioxide laser treatment of keloid scars. Lasers Surg Med. 1984;4(3):283-90.

61. Castro DJ, Abergel RP, Meeker C, Dwyer RM, Lesavoy MA, Uitto J. Effects of the Nd:YAG laser on DNA synthesis and collagen production in human skin fibroblast cultures. Ann Plast Surg. sept 1983;11(3):214-22.

62. Gaston P, Humzah MD, Quaba AA. The pulsed tuneable dye laser as an aid in the management of postburn scarring. Burns J Int Soc Burn Inj. mai 1996;22(3):203-5.

63. Nouri K, Jimenez GP, Harrison-Balestra C, Elgart GW. 585-nm pulsed dye laser in the treatment of surgical scars starting on the suture removal day. Dermatol Surg Off Publ Am Soc Dermatol Surg Al. janv 2003;29(1):65-73; discussion 73.

64. Alberti LR, Vicari EF, De Souza Jardim Vicari R, Petroianu A. Early use of CO2 lasers and silicone gel on surgical scars: Prospective study. Lasers Surg Med. 24 janv 2017;

65. Karsai S, Roos S, Hammes S, Raulin C. Pulsed dye laser: what's new in non-vascular lesions? J Eur Acad Dermatol Venereol JEADV. août 2007;21(7):877-90.

66. Kuo Y-R, Wu W-S, Jeng S-F, Huang H-C, Yang KD, Sacks JM, et al. Activation of ERK and p38 kinase mediated keloid fibroblast apoptosis after flashlamp pulsed-dye laser treatment. Lasers Surg Med. janv 2005;36(1):31-7.

67. Michael P. McLeod , Sonal Choudhary , Mohamed L. Elsaie , Keyvan Nouri. Laser t reatment for keloid, hypertrophic, and surgical scars. In: Dermatologic Surgery: Step by Step. 2012.

68. Linares HA, Larson DL, Willis-Galstaun BA. Historical notes on the use of pressure in the treatment of hypertrophic scars or keloids. Burns J Int Soc Burn Inj. févr 1993;19(1):17-21.

69. Atkinson J-AM, McKenna KT, Barnett AG, McGrath DJ, Rudd M. A randomized, controlled trial to determine the efficacy of paper tape in preventing hypertrophic scar formation in surgical incisions that traverse Langer's skin tension lines. Plast Reconstr Surg. nov 2005;116(6):1648-1656; discussion 1657-1658.

70. Staley MJ, Richard RL. Use of pressure to treat hypertrophic burn scars. Adv Wound Care J Prev Heal. juin 1997;10(3):44-6.

71. Anzarut A, Olson J, Singh P, Rowe BH, Tredget EE. The effectiveness of pressure garment therapy for the prevention of abnormal scarring after burn injury: a meta-analysis. J Plast Reconstr Aesthetic Surg JPRAS. janv 2009;62(1):77-84.

72. Katz BE. Silicone gel sheeting in scar therapy. Cutis. juill 1995;56(1):65-7.

73. Fulton JE. Silicone gel sheeting for the prevention and management of evolving hypertrophic and keloid scars. Dermatol Surg Off Publ Am Soc Dermatol Surg Al. nov 1995;21(11):947-51.

74. Zimmerman EE, Crawford P. Cutaneous cryosurgery. Am Fam Physician. 15 déc 2012;86(12):1118-24.

75. van Leeuwen MCE, Bulstra AEJ, Ket JCF, Ritt MJPF, van Leeuwen PAM, Niessen FB. Intralesional Cryotherapy for the Treatment of Keloid Scars: Evaluating Effectiveness. Plast Reconstr Surg Glob Open. juin 2015;3(6):e437.

76. Behera B, Kumari R, Thappa DM, Malathi M. Therapeutic Efficacy of Intralesional Steroid With Carbon Dioxide Laser Versus With Cryotherapy in Treatment of Keloids: A Randomized Controlled Trial. Dermatol Surg Off Publ Am Soc Dermatol Surg Al. oct 2016;42(10):1188-98.

77. Fitzpatrick RE. Treatment of inflamed hypertrophic scars using intralesional 5-FU. Dermatol Surg Off Publ Am Soc Dermatol Surg Al. mars 1999;25(3):224-32.

78. Davison SP, Dayan JH, Clemens MW, Sonni S, Wang A, Crane A. Efficacy of

intralesional 5-fluorouracil and triamcinolone in the treatment of keloids. Aesthet Surg J. févr 2009;29(1):40-6.

79. Asilian A, Darougheh A, Shariati F. New combination of triamcinolone, 5-Fluorouracil, and pulsed-dye laser for treatment of keloid and hypertrophic scars. Dermatol Surg Off Publ Am Soc Dermatol Surg Al. juill 2006;32(7):907-15.

80. Arno AI, Gauglitz GG, Barret JP, Jeschke MG. Up-to-date approach to manage keloids and hypertrophic scars: a useful guide. Burns J Int Soc Burn Inj. nov 2014;40(7):1255-66.

81. Zhibo X, Miaobo Z. Intralesional botulinum toxin type A injection as a new treatment measure for keloids. Plast Reconstr Surg. nov 2009;124(5):275e-7e.

82. Wang R, Mao Y, Zhang Z, Li Z, Chen J, Cen Y. Role of verapamil in preventing and treating hypertrophic scars and keloids. Int Wound J. août 2016;13(4):461-8.

83. Gozali MV, Zhou B. Effective treatments of atrophic acne scars. J Clin Aesthetic Dermatol. mai 2015;8(5):33-40.

84. Naouri M. Nouveautés en laser pigmentaire. Ann Dermatol Vénéréologie. juin 2014;141(6-7):S14.