

Chirurgie plastique de la face

Rajeunissement - Embellissement
Concepts et pratiques

J. SANTINI - D. KRASTINOVA-LOLOV

C. BEAUVILLAIN DE MONTREUIL, J.-P. BESSEDE,
L. CASTILLO, F. DISANT, C. FERLAUD, C. GARCIA,
M. JASINSKI, P. KESTEMONT, G. LAMAS, T. LE FAOU, E. MAHÉ,
J.-C. ODIN, J.-J. PESSEY, S. POIGNONEC, P. RITLENG,
M. TAZARTES, G. VAILLE, M. ZANARET



Société Française d'Oto-rhino-laryngologie et de Chirurgie de la Face et du Cou

1999

VII Analyse esthétique et anatomo-physiologie du visage et de son vieillissement

L'analyse esthétique faciale

CLAUDE GARCIA

La région temporo-frontale

FRANÇOIS DISANT

La région orbito-palpébrale

DARINA KRASTINOVA-LOLOV, MICHEL JASINSKI, JEAN-CHARLES ODIN

La région péri-buccale

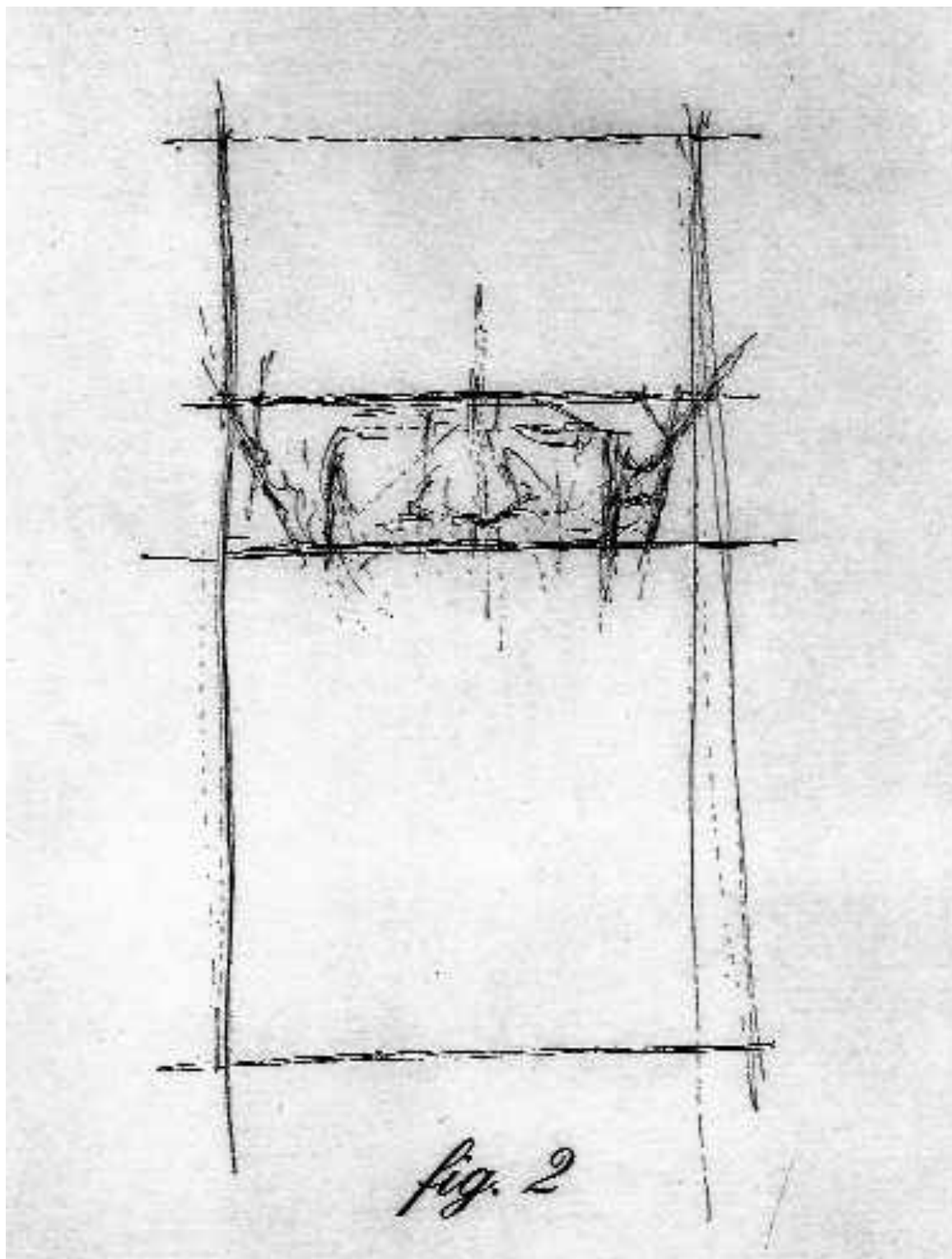
SYLVIE POIGNONEC

La région génienne

JOSÉ SANTINI, PHILIPPE KESTEMONT

Le cou

JOSÉ SANTINI, GILLES VAILLE



Dessin de Sacha Sosno.

VII-c

La région
orbito-palpébraleDARINA KRASTINOVA-LOLOV,
MICHEL JASINSKI, JEAN-CHARLES ODIN

Analyse esthétique

A

Le visage est une belle histoire. Il est la synthèse de l'expression de nos gènes, des empreintes dont la vie l'a chargé et de notre caractère. Mais aussi une fenêtre où vie intérieure et extérieure se côtoient. C'est notre carte de visite pour affronter le monde.

Chaque geste visant à le modifier intervient dans la subtile harmonie entre ce que le sujet est, et l'image qu'il en donne. La chirurgie esthétique ou réparatrice a pour objectif de restaurer cette reconnaissance de soi dans un visage altéré, visage dans lequel le patient se sent dépossédé d'une partie de son identité. Inversement, un geste erroné risque de détruire cette identité, étant vécu par le sujet comme un drame personnel.

On est habitué à apprécier la couleur et la forme des yeux, la forme du nez et de la bouche, les cheveux, les oreilles. Leur harmonie est importante dans la beauté d'un visage, mais elle n'est pas l'essentiel. La manière dont les cheveux encadrent le front, la courbe des sourcils, la forme des yeux, l'ovale du visage, la saillie des pommettes et du menton, créent sa spécificité, sa particularité, son mystère. Ce sont ces nuances qui donnent personnalité, vie et identité au visage. Chaque visage est unique et il doit le rester.

Avant tout acte chirurgical, le chirurgien doit donc porter un regard attentif sur le visage.

Qu'est-ce qu'un regard attentif?

C'est le regard de celui qui a appris à voir, c'est-à-dire qui sait observer, déceler les marques du processus de vieillissement, de son évolution probable à travers les années, en fonction de la morphologie initiale du visage. Le chirurgien doit donc accumuler l'expérience de l'analyse de milliers de visages. Seule une lecture approfondie, reposant sur une observation minutieuse, sans cesse répétée, apporte une connaissance réelle des différentes morphologies faciales, de leurs corrélations anatomiques et de leur évolution avec le temps.

Ce savoir médical maîtrisé doit idéalement se doubler d'un « regard d'artiste ». Le sens esthétique personnel du chirurgien est d'importance. Son regard est à la fois nourri par son expérience professionnelle et personnelle, sans oublier que le « visage étant le reflet de l'âme », le chirurgien doit être attentif et respectueux de la personnalité profonde du patient.

Description générale de la région orbito-palpébrale

La région orbito-palpébrale se compose d'une part d'un plan de recouvrement constitué par le système palpébro-sourcilier et d'autre part d'un support : l'orbite osseuse et son contenu (globe oculaire entouré des muscles et de graisse intra-orbitaire).

Le plan de recouvrement se compose des sourcils, des paupières supérieures et des paupières inférieures qui limitent la fente palpébrale dont l'orientation est définie par la position des canthi (Fig. 1).

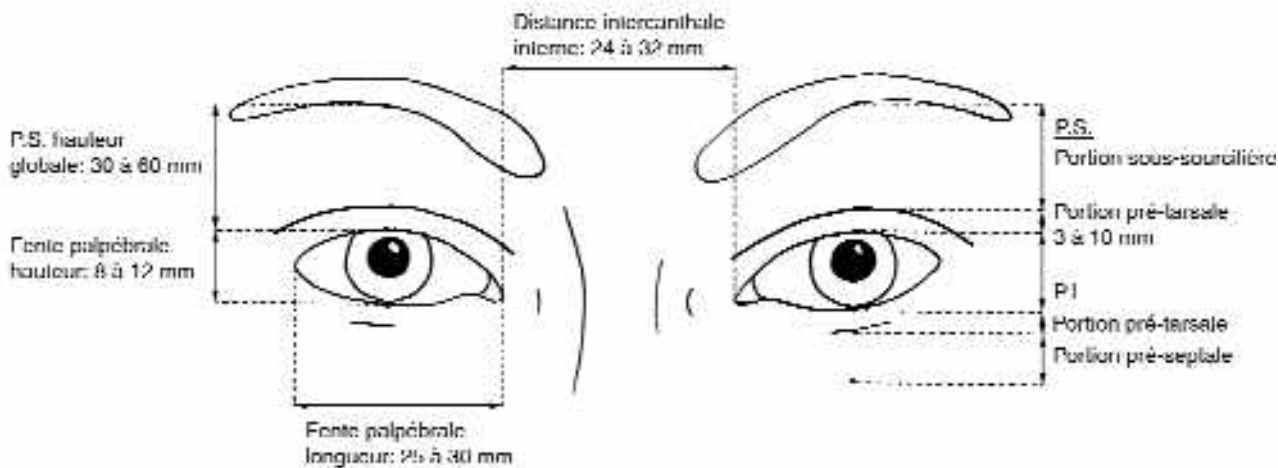


Figure 1 - Etage orbitaire - mensurations

Le système palpébro-sourcilier

Il comprend :

Le sourcil est composé par une tête, un corps et une queue. Chez le sujet jeune, les sourcils sont bien fournis, leur forme est harmonieuse. Ils peuvent être étirés, droits ou en légère courbe. Ils sont placés au niveau du rebord orbitaire supérieur. Dans l'idéal, la queue du sourcil suit la direction de la fente palpébrale.

Une queue de sourcil ptosée contribue à donner un regard triste, une tête de sourcil surélevée confère un air ahuri. Ainsi, il est important de ne pas négliger le sourcil car il participe à l'expression du regard et donc du visage.

Les paupières assurent la protection et le soutien antérieur du globe oculaire qui est placé dans l'orbite osseuse. Par leur clignement, elles protègent, étalent les larmes sur la cornée et participent à leur évacuation. Elles sont également un élément déterminant dans l'esthétique du regard.

La paupière supérieure présente deux portions distinctes qui vieillissent indépendamment l'une de l'autre :

- *la portion sous-sourcilière*, immobile, est verticale et épaisse. Elle présente chez le sujet jeune un bombement harmonieux dû à la trophicité des parties molles et au soutien osseux. Avec l'âge la trophicité des parties molles s'altère, démasquant parfois le

- rebord orbitaire supérieur qui prend un aspect proéminent ;
- la *portion pré-tarsale* est mobile, fine et adhérente au tarse ;
 - le *pli palpébral*, situé de 3 à 10 mm du bord libre, sépare ces deux portions. Les tégu-ments s'allongent avec l'âge. Le pli palpébral remonte et se cache sous le rebord orbitaire supérieur dans l'œil creux ou descend et disparaît sous le bourrelet cutanéomusculaire dans la paupière lourde (blépharochalasis).

La hauteur globale de la paupière supérieure, définie par la distance entre le rebord sourcilier et le bord libre de la paupière varie en fonction de l'âge, de la race et de la morphologie de l'œil. Elle mesure en moyenne entre 3 et 6 cm. Le bord libre est arciforme et couvre la cornée de 2 à 3 mm. Il porte les cils en 3 ou 4 rangées de longueur et de courbure différentes. La ligne grise sépare les zones cutanée et conjonctivale. Elle présente une grande importance dans l'aspect esthétique et le rôle fonctionnel de la paupière. Sa destruction est dramatique car elle est impossible à reconstruire.

La paupière inférieure présente un bord rectiligne qui affleure le limbe cornéen. Ses cils sont plus courts, plus rares, plus clairs que ceux de la paupière supérieure. On lui décrit :

- une portion pré-tarsale bombée et mobile ;
- une portion pré-septale verticale, plate et immobile.

Avec l'âge, la portion pré-tarsale s'aplatit ou s'hypertrophie et la portion pré-septale s'arrondit sous la pression des poches graisseuses, sa trophicité s'altère. Sous les poches se forme une dépression disgracieuse, souvent colorée : le cerne.

La fente palpébrale est limitée par les deux bords libres des paupières et les deux canthi. Sa hauteur est de 8 à 12 mm, sa longueur de 25 à 30 mm. La longueur de la fente est très variable. Elle peut relever de la différence morphologique simple, dans les limites de la normale, contribuant à réaliser un petit œil lorsqu'elle est courte ou un aspect de grand œil lorsqu'elle est plus longue. Mais sa taille peut être réellement anormale témoignant d'une pathologie sous-jacente (paupières distendues dans les exophtalmies anciennes) ou d'un syndrome malformatif (maladie de Crouzon, orbito-blépharophimosis).

Les canthi palpébraux résultent de l'union des deux bords libres des paupières et s'insèrent sur l'orbite par les tendons canthaux interne et externe. Leur forme et leur position varient selon l'âge et la morphologie de la région. **L'angle médial** recouvre en partie la caroncule et est arrondi. **L'angle latéral** forme un angle aigu et se situe normalement 2 ou 3 mm plus haut que l'angle médial. Cette différence de hauteur définit l'obliquité mongoloïde de la fente palpébrale, que l'on retrouve dans l'œil de star. Un angle latéral plus bas que l'angle médial définit l'obliquité antimongoloïde que l'on retrouve typiquement dans l'œil de cocker.

L'orbite osseuse et son contenu

L'orbite osseuse est une cavité en forme de pyramide quadrangulaire constituée de 6 os. Elle est en rapport avec la base du crâne en haut, avec les sinus éthmoïdaux en dedans, avec le sinus maxillaire en bas et avec la fosse temporale latéralement. Le volume et la forme de l'orbite osseuse conditionnent la position, la forme et la taille apparente de l'œil.

La taille apparente de l'œil dépend de deux paramètres : la profondeur de l'orbite et le volume du contenu orbitaire. La taille du globe et le volume musculaire ne sont pas modifiables. Le chirurgien ne peut donc agir que sur les dimensions de l'orbite osseuse et le volume du contenu graisseux.

Les dimensions

Une orbite de petit volume ou courte dans son diamètre antéro-postérieur entraîne une projection du globe oculaire allant de l'œil globuleux à l'exophtalmie vraie.

Une orbite de grand volume ou profonde entraîne une énoptalmie ou un œil creux.

La forme

La forme du cadre orbitaire intervient également beaucoup dans la forme de l'œil.

Un rebord orbitaire supéro-latéral oblique en bas et en dehors ferme et abaisse l'angle externe donnant la forme osseuse de l'œil de cocker.

Les principaux morphotypes de la région orbito-palpébrale

L'aspect esthétique de la région orbitopalpébrale résulte de la combinaison des caractéristiques de deux grandes structures anatomiques :

- **Le masque facial** est formé par la superposition des parties molles, du revêtement cutané jusqu'au périoste. C'est le vecteur des expressions et des émotions mais également un élément fonctionnel.
Au niveau orbito-palpébral, il comprend entre autres, le sourcil, les paupières mais aussi le contenu orbitaire.
- **Le support osseux** est représenté essentiellement par l'orbite, cavité enclavée dans le massif sphéno-fronto-maxillo-malaire.


L'analyse des principaux morphotypes de la région orbito-palpébrale doit nécessairement se faire dans les trois dimensions de l'espace.

L'orientation du système blépharo-sourcilier dans le plan frontal

Il permet de décrire deux morphotypes principaux et opposés : l'œil de star et l'œil de cocker.

« **L'œil de star** » (œil de biche) (Fig. 2a, 2b, 2c) est caractérisé par l'orientation monoloïde du système blépharo-sourcilier. Il présente des portions harmonieuses qui évoquent beauté, plénitude et vitalité. L'analyse de ce type d'œil dégage de nombreux dénominateurs communs.

Les lignes sourcilières, le pli palpébral et la fente palpébrale sont globalement parallèles. L'arcade sourcilière est bien dessinée, ni trop proéminente, ni trop effacée. Son rebord supéro-externe s'estompe en dehors accompagnant l'orientation globale du système palpébro-sourcilier en haut et en dehors et ouvrant ainsi le regard vers l'extérieur. La fente palpébrale est légèrement étirée. Le canthus externe est positionné 2 à 3 mm plus haut que le canthus interne. Le pli palpébral est situé à environ 8 mm du bord libre. La paupière supérieure couvre le bord supérieur de la cornée sur environ 1 à 2 mm. Le bord libre de la paupière inférieure est rectiligne et affleure la cornée.




2 a



2 b

Figures 2 - Œil de star (œil de biche)



2 c


« **L'œil de cocker** » est caractérisé par l'orientation antimongoloïde du système palpébro-sourcilier, c'est l'opposé de l'œil de star. Il en existe deux formes :

- Une forme osseuse (Planche I - Fig. 3a,3b,3c,3d) : Le cadre orbitaire normalement quadrangulaire prend ici une forme ovale à grand axe oblique en bas et en dehors. De ce fait, la fente palpébrale devient horizontale ou oblique en bas et en dehors. Le rebord osseux supéro-externe ferme le regard en dehors, ce qui lui donne un aspect triste et lourd. Dans certaines malformations (Syndrome d'Apert, Franceschetti, fente labio-palatine bilatérale), l'obliquité antimongoloïde de la fente palpébrale est constante et majeure.
- Une forme cutanée (Planche I - Fig. 4a,4b,4c,4d) : À l'inverse du cas précédent, le cadre osseux est normal, mais c'est la chute des parties molles (queue du sourcil et de la paupière supérieure) qui donne cet aspect au regard, alors que la position du canthus externe est normale. Cet affaissement est majoré par le vieillissement et accentue encore plus le caractère triste de ce regard.

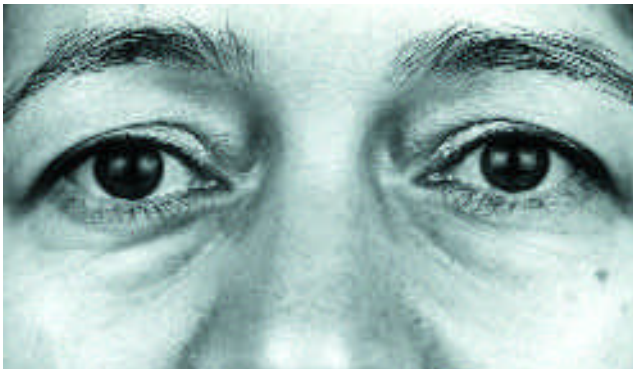Figures 3 - Fente palpébrale, œil de cocker, forme osseuse



3 a



3 b



3 c




3 d

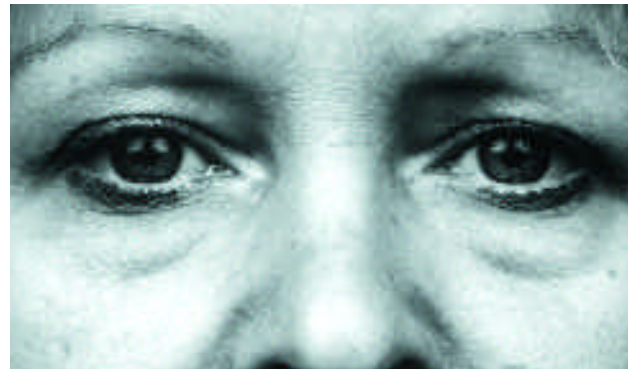Figures 4 - Œil de cocker, forme cutanée



4 a



4 b



4 c



4 d

L'analyse des différents morphotypes dans le plan sagittal est plus complexe et dépend de deux paramètres principaux : le volume graisseux et la position du globe oculaire.

Les variations de volume et de projection du contenu graisseux

Elles définissent l'œil globuleux et l'œil creux.

« **L'œil globuleux** » (Planche II - Fig. 5a, 5b, 5c, 5d) est caractérisé par la protrusion du globe oculaire résultant d'une dysharmonie du rapport :

- contenant (orbite osseuse) ;
- contenu (globe oculaire, muscles et graisse).

Il est caractérisé par l'hypertrophie constitutionnelle de la graisse intra-orbitaire, le volume et la position du globe oculaire étant normaux.

Il en existe deux formes :

- une forme osseuse dans laquelle le volume de l'orbite est diminué et le malaire plat. Le volume du globe oculaire est normal. Il s'y associe d'autres signes. Le muscle orbiculaire de la paupière inférieure est hypertrophique, en particulier chez le sujet jeune, ce qui donne un aspect de bourrelet, souvent pris à tort pour une poche graisseuse. Avec l'âge, ces paupières se relâchent donnant parfois un « scléral show » et un œil rond, avec toutes les conséquences pour le globe. Le bourrelet musculaire descend (migration de l'orbiculaire) et le bord libre se trouve ainsi déshabité, ce qui favorise son eversion (ectropion) ;
- Une forme graisseuse : l'orbite osseuse est de volume normal. Par contre, le contenu orbitaire est trop volumineux (hypertrophie de la graisse intraconique et extraconique). L'œil globuleux est souvent sujet à des conjonctivites et kératites à répétition.

« **L'œil creux** » (Planche II - Fig. 6a, 6b, 6c, 6d)

La dysharmonie contenant/contenu est ici inversée. L'orbite semble être trop grande pour l'œil par insuffisance de contenu graisseux. Il en existe trois formes, supérieure, inférieure et globale.

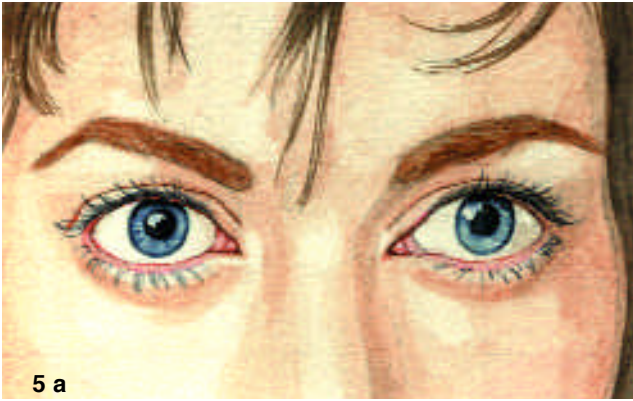- La forme supérieure : le rebord orbitaire supérieur est proéminent, la paupière supérieure est distendue (jusqu'à 4 cm de longueur) et le pli palpébral est haut situé (10 à 12 mm). L'atrophie graisseuse provoque un retrait de l'œil et attire le muscle releveur de la paupière supérieure en arrière, pouvant aller jusqu'à la désinsertion. Le ptosis engendré dans ce cas, majore l'aspect de vieillissement.
- La forme inférieure : le creux prédomine essentiellement dans la moitié interne de la paupière inférieure. Il est dû soit à une mauvaise répartition des tissus mous sous-jacents, soit à une atrophie graisseuse, soit à un rebord orbitaire inférieur trop proéminent.
- La forme globale associe les deux précédentes.

Les variations de projection du globe

Elles peuvent être évaluées par une analyse orbito-céphalométrique reposant sur des mesures effectuées en tomodynamométrie.

Ces mesures permettent de définir les notions d'œil exophtalme et d'œil énophtalme. Nous n'utilisons ces termes que pour caractériser des situations pathologiques telles que maladie de Basedow, exophtalmie essentielle, buphtalmie, ou énophtalmie post-traumatique.

Figures 5 - Œil globuleux



5 a



5 b

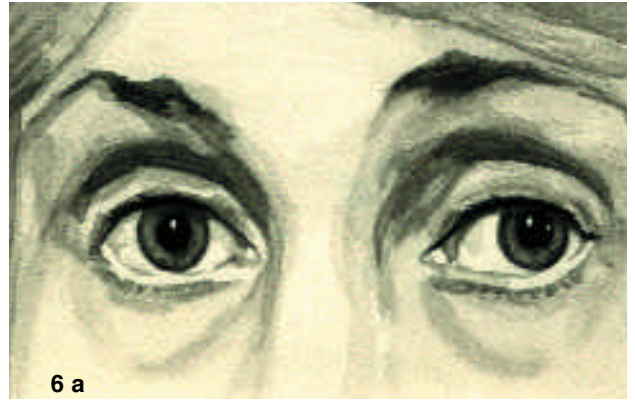

5 c



5 d

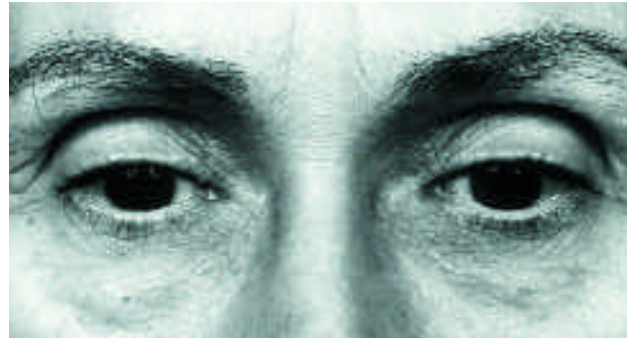Figures 6 - Œil creux



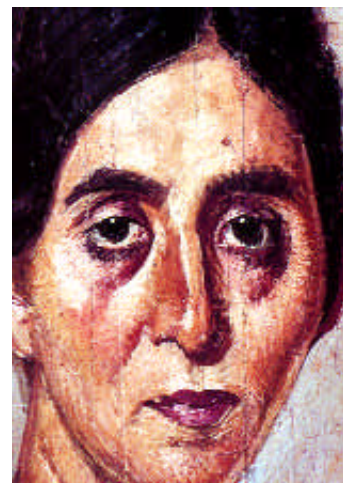6 a



6 b



6 c



6 d

En dehors des situations pathologiques clairement identifiées, le chirurgien plasticien est confronté à des situations cliniques qui restent dans le cadre des variantes de la normale, la demande du patient étant alors morpho-esthétique. Nous préférons dans ce cadre utiliser une classification anatomo-morphologique, qui se base sur le rapport globe oculaire/tissus avoisinants, en particulier l'ouverture de la fente palpébrale modifiée par la protrusion ou la rétrusion du globe.

Nous avons choisi les termes de « petit œil » et de « grand œil » qui correspondent le mieux à cette synthèse anatomo-morpho-esthétique.

« **Le petit œil** » est harmonieux dans les petits visages mais disharmonieux dans les visages larges et épais. Il peut résulter d'une inadaptation contenant/contenu, avec un globe normal dans une grande orbite ou un petit globe dans une orbite normale. Il s'agit alors d'une énoptalmie vraie à minima. La fente palpébrale n'est pas soutenue et donne un aspect de petit œil. Le traitement adapté peut être l'augmentation du contenu orbitaire par greffes osseuses projetant le globe oculaire ou le meulage externe du cadre orbitaire pour réduire le contenant.

Le petit œil correspond également parfois à un système orbito-palpébral globalement de petite dimension. Dans ce cas, un geste global de projection du globe par greffes osseuses intra-orbitaires et de greffes osseuses du cadre orbitaire peut s'avérer nécessaire.

« **Le grand œil** » résulte le plus souvent d'une inadaptation contenant/contenu. Il s'agit ici d'un globe normal dans une petite orbite ou d'un grand œil dans une orbite normale. La projection du globe écarte la fente palpébrale donnant l'aspect esthétique de grand œil.

Une diminution du contenu graisseux peut masquer cette inadaptation lorsqu'elle est modérée. Un meulage osseux intra-orbitaire voire l'effondrement des parois peut s'avérer nécessaire dans les cas plus sévères se rapprochant de l'exoptalmie vraie.

Lorsque le cadre orbitaire est plat, l'aspect de grand œil s'intègre alors dans une hypoplasie fronto-malaire. Des greffes osseuses du cadre orbitaire corrigeront efficacement ce tableau.

B

Anatomo-physiologie du vieillissement orbito-palpébral

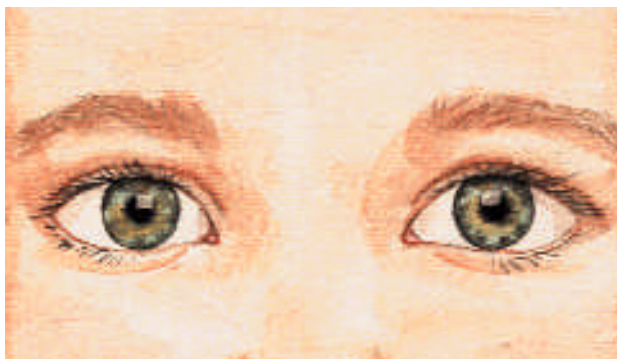(Planche III - Fig. 7a, 7b, 7c et Fig. 8a, 8b, 8c)

On ne peut espérer travailler sur le rajeunissement qu'après avoir étudié et tenté de comprendre le processus de vieillissement. Aujourd'hui, rajeunir et embellir un visage n'est pas s'acharner à vouloir gommer les outrages du temps. C'est être capable, au contraire, d'anticiper sur le vieillissement naturel du visage et d'intervenir suffisamment tôt pour que son déroulement dans le temps s'opère d'une façon plus harmonieuse.

Par ailleurs, l'objectif de la chirurgie du rajeunissement est de corriger l'aspect vieilli d'un visage. Cet aspect dépend à la fois des altérations tissulaires objectives, liées à l'âge (ptose, alourdissement, rétraction, dystrophie, etc.) mais aussi des marques imprimées par le temps sur le visage ou de caractéristiques anatomiques constitutionnelles qui évoquent la vieillesse.

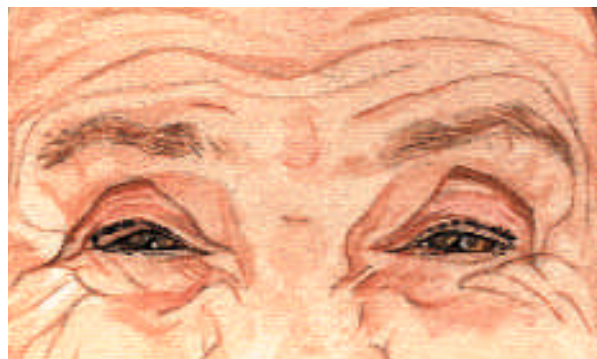C'est pourquoi cette démarche relève d'une observation et d'une connaissance approfondies du processus de vieillissement intéressant les différentes zones du visage.

Figures 7 - Regard jeune



7 a

Figures 8 - Regard qui vieillit par creusement




8 a



7 b



8 b



7c



8c

Plusieurs facteurs participent au vieillissement d'un visage : carte héréditaire, conditions de vie, caractère, expressions du sujet qui mettent en jeu préférentiellement certains groupes de muscles. Ce processus de vieillissement prend des formes différentes suivant qu'il concerne les parties molles ou l'os du visage.

Les structures osseuses connaissent un double vieillissement :

- un vieillissement tissulaire qui se traduit par une diminution de la masse osseuse (ostéoporose, déminéralisation) ;
- un vieillissement morphologique né des différentes contraintes auxquelles le visage a été soumis.

L'activité musculaire entraîne une hypertrophie osseuse aux points d'insertion des muscles et une érosion au niveau des zones d'appui musculaire.

La mastication et l'état bucco-dentaire déterminent également le vieillissement de la partie inférieure du visage mais aussi de la région orbito-malaire par le biais des muscles masticateurs.

Le vieillissement des parties molles relève dans un premier temps du processus naturel du vieillissement, auquel s'ajoutent les incontournables lois de la pesanteur. Cependant, le vécu personnel du patient nous apparaît comme étant de loin le facteur primordial du vieillissement des parties molles. En effet, humeur et mode de vie s'impriment sur le visage du patient et lui confèrent un type de vieillissement en relation avec sa personnalité. Un visage est bien souvent le reflet d'une âme, et les fameuses rides d'expression sont tout simplement l'expression de la personnalité profonde sur le visage.

Sa finesse tissulaire et son rôle fonctionnel font de la région orbito-palpébrale une zone privilégiée pour l'étude du vieillissement physiologique du visage.

Nous observons cliniquement trois formes de vieillissement tissulaire intéressant les parties molles :

- **Le relâchement et la chute des parties molles** (Fig. 9). Ce type de vieillissement est le plus courant et relève de la formation d'un surplus cutané et musculaire qui étant soumis aux lois de la pesanteur engendre des plis et des bourrelets disgracieux qui ne peuvent que s'affaisser. L'entropion-trichiasis de la paupière supérieure et l'ectropion de la paupière inférieure en sont les complications tardives.
- **La rétraction scléreuse des parties molles** (Fig. 10). Alors qu'un visage jeune offre un aspect lisse et tendu, dépourvu de rides, avec l'âge, la rétraction tissulaire peut rendre la peau épaisse, scléreuse, tout en lui conservant un aspect lisse et tendu. Les complications majeures de la rétraction scléreuse sont l'ectropion et l'épiphora liés à des paupières devenues courtes et rigides.
- **La squelettisation** (Fig. 11). La caractéristique de ce type de visage est de présenter un faciès où les parties molles atrophiées, rendent proéminents le squelette facial, soulignant le creux des orbites, le creux de la région pré-maxillaire ainsi que le creux jugal. La complication tardive du creusement de la paupière supérieure est le ptosis par désinsertion de l'aponévrose.

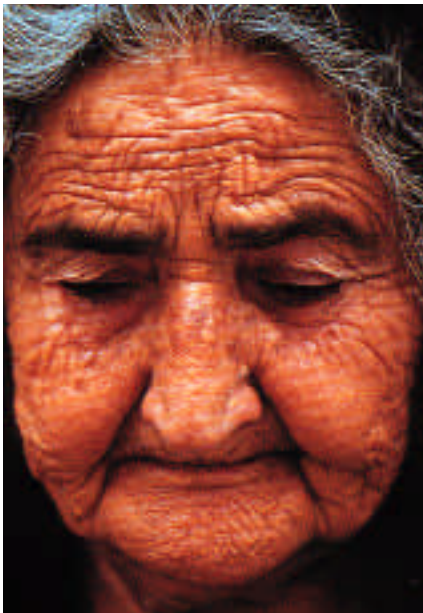

Figure 9 - Vieillessement par relâchement



Figure 10 - Vieillessement par rétraction




Figure 11 - Vieillessement par squelettisation

Applications cliniques

C

L'œil de star est l'œil qui vieillit le mieux. Sa stabilité naturelle liée à une fente palpébrale étirée vers le haut et à un rebord orbitaire supéro-latéral ouvert le rendent naturellement résistant à la pesanteur donc à la ptose. Ce type d'œil garde cette forme longtemps.

Il est aussi celui qui apportera les résultats chirurgicaux les plus gratifiants.

L'œil de cocker est un œil naturellement triste et qui est destiné à vieillir mal et très vite. Son rebord orbitaire oblique confère à la fente palpébrale une ligne descendante qui, se raccourcissant avec l'âge, donne l'aspect d'un œil qui semble se fermer. Sa paupière inférieure en vieillissant va présenter un bord libre relâché et incurvé ayant tendance à l'ectropion. La portion pré-tarsale se vide donnant lieu à une migration musculaire, tandis que la portion pré-septale se creuse en donnant lieu à des cernes ou s'arrondit sous forme de poches graisseuses.

Sa correction chirurgicale est délicate et les blépharoplasties isolées sont le plus souvent des échecs. La participation osseuse étant au premier plan, le lifting frontal élargi et le mask-lift sont les indications de choix pour sa correction.

L'œil globuleux fatigue les paupières qui avec l'âge se distendent, présentant d'abord un scléral show, puis la paupière inférieure de plus en plus relâchée s'éverse pour aboutir en un ectropion avec une fente très allongée.

Sa fragilité est source de complications fréquentes notamment dans le cadre des blépharoplasties traditionnelles.

L'œil creux se creuse de plus en plus, et ce qui est pris pour un regard mystérieux dans la jeunesse devient rapidement regard vieillissant. La fente palpébrale ne change pas sensiblement de longueur.

Le petit œil vieillit assez harmonieusement. Sa fente palpébrale ne change pas.

Il impose le recours à des techniques particulières de blépharoplasties ou au lifting frontal élargi voire au mask-lift dans le cadre d'un traitement global de la face.

